



Ankara Üniversitesi Tıp Fakültesi Mecmuası

Journal of Ankara University Faculty of Medicine

Editör

K. Osman Memikoğlu

Yardımcı Editör

Ayhan Cömert
Elif Ünal İnce
Volkan Genç
Z. Ceren Karahan

Yabancı Dil Editörü

Zeynep Zeren Atayurt Fenge

İstatistik Editörü

Yasemin Yavuz

Önceki Editörler

Yücel Kanpolat
Çetin Erol
Aydın Yağmurlu

Danışma Kurulu

Gülây Aral Akarsu
Serdar Aksöyek (Ankara/Türkiye)
Serap Akyürek
Neriman Defne Altıntaş
Aşkın Ateş
Banu Aygün (New York/USA)
Pelin Arıbal Ayrıl
Eren Berber (Cleveland/USA)
Melih Bozkurt
Özlem Selvi Can
Ayten Kayı Cangır
Vesile Şentürk Cankorur
Gürol Cantürk
Koray Ceyhan
Şevki Çelen (Ankara/Türkiye)
Metehan Çiçek
Necmi Değer (Antalya/Türkiye)
Meral Demirören
Handan Dinçaslan
Figen Doğu
Ruhan Düşünsel (Kayseri/Türkiye)
Numan Ekim (Ankara/Türkiye)
Esra Erdemli
Çetin Erol
Georg Feigl (Graz/Austria)

Aylin Okçu Heper
David Kachlik (Prague/Czech Republic)
Aydın Karaaslan
Cansın Tulunay Kaya
Göksal Keskin
Musa Kazım Onar (Samsun/Türkiye)
Zeynep Pınar Önen
Süreyya Özbek (İzmir/Türkiye)
Çağdaş Özdöl
Enver Özgencil
Ozan Özgürsoy
Enis Özyar (İstanbul/Türkiye)
Onur Polat
Mark E. Rosenberg (Minnesota/USA)
Mustafa F. Sargon (Ankara/Türkiye)
Şükrü Sindel (Ankara/Türkiye)
Filiz Şimşek Orhon
Necmettin Tanrıöver (İstanbul/Türkiye)
A. Selda Tekiner
Lale ŞatıroğluTufan
Nuran Türkçapar
Serenay Ülkar
Ali Abbas Yılmaz
Cabir Yüksel

Yayın Sahibi: Prof. Dr. Şehsuvar Ertürk
Sorumlu Yazı İşleri Müdürü: Prof. Dr. K. Osman Memikoğlu

Yazışma Adresi
Ankara Üniversitesi Tıp Fakültesi
Yayın Komisyonu Başkanlığı, 06100 Sıhhiye, Ankara
Tel : (312) 595 82 07
Faks : (312) 3106370

E-posta : tip.fakultesi.mecmuasi@medicine.ankara.edu.tr
tipdergi@medicine.ankara.edu.tr

Abone Adresi
Ankara Tıplılar Vakfı İktisadi İşletmesi, Talatpaşa Bulvarı No: 113/46, ANKARA
Tel.: (312) 310 69 39-40 - E-posta: anktipvakfi@yahoo.com.tr
Yılda 3 sayı yayımlanır (Nisan, Ağustos, Aralık). Dergide yayımlanan yazıların yazarları dergiye abone olmaya davetlidir.
Ekbası (Reprint) ücretlidir. Reprint ücreti makalenin sayfa adedi ve reprint adedine göre yazarlara ve makale kabul yazısı ile bildirilir.

Yönetim Yeri: Ankara Üniversitesi Tıp Fakültesi Dekanlığı

Yayın Türü: Yerel süreli yayın

Baskı Yeri

Ankara Üniversitesi Basımevi
İncitaşı Sokak No:10 06510 Beşevler / ANKARA
Tel: 0 (312) 213 66 55
Basım Tarihi: //2017

ANKARA ÜNİVERSİTESİ TIP FAKÜLTESİ MECMUASI YAZI VE YAZIM KURALLARI

GENEL BİLGİLER

- Ankara Üniversitesi Tıp Fakültesi Mecmuası**, temel, dahili, cerrahi tıp bilimleri ve tıp eğitimi alanında yapılmış özgün çalışma, davetli derleme, olgu sunumu, kısa bildiri, editöre mektup, tarihsel keşit kategorilerinde yayın kabul etmektedir. Çalışmalar özgün, bilimsel açıdan yüksek nitelikli ve kaynak gösterilebilir özellikle olmalıdır.
- Mecmuamız, yılda üç sayı olarak yayınlanır.
- Ankara Üniversitesi Tıp Fakültesi Bünyesinde düzenlenen veya yayın kurulunun kabul ettiği bilimsel organizasyonlara ait sözlü/poster sunumlarına ait özetler, sayı eki olarak yayınlanabilir.
- Yayınlanmak üzere gönderilen yazıların daha önce başka bir yerde yayınlanmamış veya yayınlanmak üzere gönderilmemiş olması gerekir. Yazılarda bildirilen görüşler ve sonuçlar yazarlara aittir. Daha önce kongrede sunulmuş ve özeti yayınlanmış çalışmalar, bu husus belirtilmek üzere kabul edilebilir. Yayın için gönderilmiş çalışmalarını herhangi bir nedenle dergiden çekmek isteyenlerin bir yazı ile başvurmaları gerekir. Yayın komisyonu Ankara Üniversitesi Tıp Fakültesi Mecmuası için gönderilmiş yazılarda makale sahiplerinin bu maddeye uymayı kabul ettiklerini varsayar.
- Yayınlanmak üzere kabul edilen yazıların telif hakları Ankara Üniversitesi Tıp Fakültesi Mecmuası'na aittir. Dergiye gönderilen yazılara telif hakkı ödenmez.
- Derginin yayın dili Türkçe ve İngilizce'dir. Yazıların Türk Dil Kurumu'nun Türkçe Sözlüğü'ne ve Yeni Yazım Kılavuzu'na uygun olması gerekir. (www.tdk.gov.tr) İngilizce gönderilen yazılar İngilizce dil ve yazım kuralları açısından İngilizce dil danışmanı tarafından değerlendirildikten sonra hakemlere gönderilir. Danışmanın dil açısından yetersiz bulunduğu İngilizce yazıların yayın sahiplerine düzenleme veya Türkçeye çevrilmesi için geri gönderilir.

YAZIM KURALLARI

- Gönderilen makalelerin içeriği Uluslar arası Tıp Dergileri Editörleri Komitesince yayınlanan ve Aralık 2014 tarihinde güncellenen "Biyomedikal Dergilerde Yayınlanacak Makalelerde Uyulması İstenen Standart Kurallar" başlıklı makalede belirtilen özellikleri taşımaktadır. Bu makalenin orijinaline www.icmje.org adresinden ulaşılabilir.
- Yayının araştırma ve yayın etiğine uygun olarak hazırlanması yazarların sorumluluğundadır. Araştırmanın gerektirdiği

insan/hayvan deneyleri etik kurul onayının makalenin Materyal ve Metod Bölümünde belirtilmesi gereklidir.

- Eğer makalede daha önce yayımlanmış; alıntı yazı, tablo, resim vs. mevcut ise makale yazarı, yayın hakkı sahibi ve yazarlarından yazılı izin almak ve bunu makalede belirtmek zorundadır.
- Farmösötik ürünler jenerik veya ticari isimleri ile belirtilebilir. Ticari isimler büyük harf ile yazılmalı, ismin arkasından üretici firma adı ve şehir/ülke bilgisi parantez içerisinde yazılmalıdır.
- Tüm yazarların bilimsel makalenin hazırlanmasında katkı sahibi olması gereklidir. Sorumlu yazar, araştırmacılar arasında çıkar çatışması bulunmadığını beyan etmekle yükümlüdür. Araştırmalara yapılan her türlü destek, bu desteği sağlayan kişi/ Kurum/ Kuruluş/ Ticari Firmaların isimleri açık olarak yazılmak suretiyle "Teşekkür" Bölümünde belirtilmelidir.

Kaynak Yazım Kuralları:

Yayınlanmış veya yayınlanmak üzere kabul edilmiş eserler (DOI numarası belirtilmek koşuluyla) kaynak olarak gösterilebilir.

Kaynaklar, metin içerisinde geçiş sırasına göre [Vancouver Sistemi (Dizisel sayısal sistem) kullanılarak] sıralanmalı; kaynak numaraları metin içerisinde ilgili cümle sonunda noktalama işaretinden önce ve parantez içerisinde yazılmalıdır. Yazar adı verilen cümlelerde kaynak numarası, yazar adından sonra parantez içerisinde yazılmalıdır:

Yapılan bir çalışmanın sonucunda ... bulunmuştur (1).

Karahan ve ark. (1) yaptıkları çalışmada... bulmuşlardır.

Beşe kadar yazarı olan makaleler için tüm yazarların adları yazılmalı; beşten fazla yazarı olan makaleler için ilk üç yazarın ismini takiben Türkçe kaynaklarda "ve ark.", yabancı kaynaklarda "et al." ifadesi kullanılmalıdır. Kaynak yazımında aşağıdaki kurallar ve örnekler dikkate alınmalıdır.

Makale: Yazar(lar)ın soyadı, adının baş harfi. Makale başlığı. Dergi adının Index Medicus'a göre kısaltılmış şekli yıl; cilt numarası: ilk sayfa-son sayfa.

Koeleman JG, Stoof J, Van der Bijl MW, Vandenbroucke-Grauls CM, Savelkoul PH. Identification of epidemic strains of *Acinetobacter baumannii* by integrase gene PCR. J Clin Microbiol 2001; 39: 8-13.

Tenover FC, Arbeit RD, Goering RV, et al. Interpreting chromosomal DNA restriction patterns produced by pulsed field gel electrophoresis criteria for bacterial strain typing. J Clin Microbiol 1995; 33: 2233-9.

Kabul edilmiş makale: Yazar(lar)ın soyadı, adının baş harfi. Makale başlığı. Dergi adının Index Medicus'a göre kısaltılmış şekli yıl; doi:numara.

Tüzüner Öncül AM, Uzunoğlu E, Karahan ZC, et al. Detecting gram-positive anaerobic cocci directly from the clinical samples by multiplex PCR in odontogenic infections. J Oral Maxillofac Surg 2014; doi:10.1016/j.joms.2014.08.021.

Yazara ait kitap: Yazar(lar)ın soyadı adının baş harfi. Kitabın adı. Kaçınıcı baskı olduğu. Yayınlandığı şehir: Yayın evi; Baskı yılı.

Çakmak M. Ortopedik muayene. 2. baskı. İstanbul: Nobel kitabevi; 1991.

Editöre ait kitap: Editör(ler)in soyadı adının baş harfi, editör. Kitabın adı. Kaçınıcı baskı olduğu. Yayınlandığı şehir: Yayın evi; Baskı yılı: İlk sayfa-son sayfa.

Richardson MD, Warnock DW, eds. Fungal infection: Diagnosis and management. 2nd ed. London: Blackwell Science Ltd; 1998:20-58.

Kitapta bölüm: Bölüm yazar(lar)ının soyadı adının baş harfi. Bölüm başlığı. In: Editör(ler)in soyadı adının baş harfi, editör. Kitap adı. Kaçınıcı baskı olduğu. Yayınlandığı şehir: Yayın evi; Baskı yılı. p: İlk sayfa-son sayfa.

Patterson TF. Aspergillus species. In: Mandell GL, Bennett JE, Dolin R, eds. Mandell, Douglas and Bennett's Principles and Practice of Infectious Diseases. 6th ed. Philadelphia: Churchill Livingstone; 2005. p:2958-73.

Kongre bildirisi: Yazar(lar)ın soyadı adının baş harfi. Konu başlığı. In: Editör(ler)in soyadı adının baş harfi, editör. Kongre başlığı; yılı ayı günleri; Yapıldığı şehir, ülke:yıl. Kitabın basım yeri: Basım evi; Basım yılı. p: İlk sayfa-son sayfa.

Seyhan F. Kalça eklemine yüzey değiştirme artroplastisinin (Wagner protezi) geç sonuçları. In: Ege R, editör. X. Milli Türk Ortopedi ve Travmatoloji Kongre Kitabı; 1987 Mayıs 17-20; Mersin, Türkiye. Ankara: Emel;1989. s:494-496.

Tez: Tez yazarının soyadı adının baş harfi. Tez başlığı [Tez türü]. Şehir: Tezin yapıldığı kurum; tezin tamamlandığı tarih.

Borkowski MM. Infant sleep and feeding: a telephone survey of Hispanic Americans [thesis]. Mount Pleasant (MI): Central Michigan University; 2002.

Elektronik materyal: Tam başlık ve ulaşım bilgisi verilmelidir:

Morse SS. Factors in the emergence of infectious diseases. Emerg Infect Dis (serial online) 1995 Jan-Mar. Available at: <http://www.cdc.gov/ncidod/EID/eid.htm>. Accessed June 12, 2011.

MAKALE BÖLÜMLERİ:

Özgün Makale:

Başlık sayfası

- Türkçe Başlık,
- İngilizce Başlık,
- Yazar İsimleri
- Yazar Kurumları (Türkçe ve İngilizce)
- Sorumlu yazar (Adı-Soyadı, Adresi, İletişim bilgileri)
- Çalışma daha önce sunulmuş ise ayrı bir satır olarak bu durum açıklanmalıdır.

Türkçe Özet ve Anahtar Sözcükler

En fazla 300 kelime olacak şekilde aşağıdaki yapılandırmaya dikkat edilerek yazılmalıdır:

- Amaç
- Gereç ve Yöntem
- Bulgular
- Sonuç
- Anahtar sözcükler: Kelime sayısı 3-5 arasında olmalıdır.

İngilizce Özet (Abstract) ve Anahtar Sözcükler (Key Words)

Türkçe özeti birebir karşılığı olacak şekilde yazılmalıdır. İngilizce özet en fazla 500 kelime olmalı ve aşağıdaki bölümlerden oluşmalıdır:

- Aim
- Material and Method
- Results
- Conclusion
- Key Words: Kelime sayısı 3-5 arasında ve Türkçe anahtar sözcüklerin birebir karşılığı olmalıdır.

Giriş (Introduction)

Giriş bölümü çalışma konusunun ana hatlarını ve amacını kısaca içermelidir.

Gereç ve Yöntem (Material and Methods)

Çalışmada kullanılan gereç ve yöntem burada detaylı olarak açıklanmalıdır. Bilinen yöntemlere ait kaynak eklenmeli, yeni geliştirilen/modifiye edilen yöntemler detaylı olarak tanımlanmalıdır. Araştırmanın gerektirdiği insan/hayvan deneyleri etik kurul onayı bu bölümde belirtilmeli, kullanılan istatistiksel yöntemler kısa ve öz bir şekilde açıklanmalıdır.

Bulgular (Results)

Çalışmadan elde edilen bulgular mantıksal bir düzen içerisinde ve ayrıntılı olarak yazılmalı, şekil, tablo ve grafiklerle desteklenmelidir. Gerektiği sürece şekil/tablo/grafik ile verilen bulgular metin içerisinde tekrarlanmamalıdır.

Tartışma (Discussion)

Çalışmadan elde edilen bulgular, yerli ve yabancı kaynaklarla desteklenerek tartışılmalıdır. Bu bölümün sonuna çalışmadan elde edilen sonuç ve çıkarımların özetlendiği bir sonuç paragrafı eklenmelidir.

Teşekkür (Acknowledgegment)

Araştırmalara yapılan her türlü destek, bu desteği sağlayan kişi/kurum/kuruluş/ ticari firmaların isimleri açık olarak yazılmak suretiyle bu bölümde belirtilmelidir.

Kaynaklar

Kaynak yazım kurallarına göre ve en fazla 40 kaynak olacak şekilde yazılmalıdır.

Kısa Bildiri veya Teknik Rapor

Özgün makalede belirtilen bölümleri içerecek şekilde düzenlenmeli ve tamamı toplam 2000 sözcüğü aşmamalıdır. Kaynak sayısı 20 ile sınırlandırılmalıdır.

Olgu Sunumu

Başlık sayfası, Türkçe özet ve Anahtar sözcükler, İngilizce özet ve Anahtar sözcükler, Giriş, Olgu sunumu, Tartışma, Teşekkür ve Kaynaklar bölümlerini içerecek şekilde düzenlenmeli ve toplam 1500 sözcüğü aşmamalıdır. Kaynak sayısı 20 ile sınırlanmalıdır.

Davetli Derleme

En fazla üç yazarlı olmalıdır. Başlık sayfası, Türkçe özet ve Anahtar sözcükler, İngilizce özet ve Anahtar sözcükler, Giriş, Uygun alt başlıkları içeren derleme metni, Teşekkür ve Kaynaklar bölümlerini içerecek şekilde düzenlenmelidir. Kaynak sayısı yüzden fazla olmamalıdır.

Editöre Mektup

Daha önce yayınlanmış eserlere katkı ve eleştiri sağlamak amacıyla yazıldığından özet içermemeli, kısa ve öz olarak biçimlendirilmeli ve toplam 1000 sözcüğü aşmamalıdır. Kaynak sayısı 10 ile sınırlandırılmalıdır.

MAKALE GÖNDERMEK İÇİN

Online Makale Gönderme:

Makaleler Word dökümanı (*.doc) olarak hazırlanarak mecmua.medicine.ankara.edu.tr adresindeki sistemi kullanarak veya tipdergi@medicine.ankara.edu.tr adresine e-mail yoluyla gönderilmelidir.

Yazışma Adresi:

Prof. Dr. K.Osman MEMİKOĞLU

Ankara Üniversitesi Tıp Fakültesi, Yayın Komisyonluğu Başkanlığı 6100 Sıhhiye, Ankara

e-posta : tipdergi@medicine.ankara.edu.tr

Tel : +90 312 595 82 07

Faks : +90 312 310 69 39

EK MADDE:

Ben (Biz), aşağıda imzası olan kişi(ler), aşağıda başlığı belirtilen yazımın, yayına kabul edildiği takdirde, bütün yayın haklarını Ankara Üniversitesi Tıp Fakültesi Mecmuası'na devretmeyi kabul ediyorum(z).Yayın hakları yazımın basılmasını, çoğaltılmasını ve dağıtılmasını ve mikroform, elektronik form(offline, online) veya başka benzer reproduksiyonlarını kapsamaktadır. Ben (Biz) yazımı(z)ın orijinal olduğunu, halen başka bir dergide değerlendirmediğini, daha önce başka bir dergi ortamında (bildiri özeti olarak yer almak dışında) yayınlanmadığım taahhüt ederim(z).

JOURNAL OF ANKARA FACULTY OF MEDICINE – GUIDELINES TO AUTHORS

GENERAL INFORMATION

1. **The Journal of the Faculty of Medicine at Ankara University** accepts papers in the following categories: original research, invited papers, case reports, concise reports, letters to the editor, and historical fragments on general, internal, and surgical medicine and medical education. The submissions must be original, scientifically high quality, and of a citable standard.
2. Our Journal is published quarterly per annum.
3. The abstracts for posters or presentations of scientific organizations recognized by the Faculty of Medicine at Ankara University may be published as a supplement of the journal issue.
4. Contributions sent to the Journal should not have been published or sent for consideration elsewhere. The views and results stated in the submissions belong to the author. Papers that were previously presented in a convention, and abstracts which were published may be accepted with the author's acknowledgment. Authors who would like to withdraw their submissions should send a letter regarding their withdrawal request containing their reasons. The editorial board assumes that the authors of works submitted to the Journal of the Faculty of Medicine at Ankara University have accepted to abide by this condition.
5. The publishing rights of the accepted submissions belong to The Journal of the Faculty of Medicine at Ankara University. There is no payment for the submissions to the journal.
6. The submissions should be in English or Turkish. The submissions in Turkish should be written in accordance with the Turkish Dictionary the New Style Guide of the Turkish Language Institute (www.tdk.gov.tr). The submissions in English are evaluated as to the use of language and style by the English language editor before sent out for review. The submissions that are found insufficient regarding the use of language are sent back to the author for revision, or for a translation into Turkish.

THE STYLE GUIDE

1. The content of submissions should be constructed in accordance with the "Uniform Requirements for Manuscripts Submitted to Biomedical Journals" published by the International Committee of Medical Journals Editors revised in December 2014. Please visit www.icmje.org for these requirements.
2. It is the authors' responsibility to prepare their manuscript in accordance with research and publications ethics. The approval of the Ethics Committee for the

(human/animal) experiments required for the research should be stated in the Material and Method section of the submission.

3. If the article consists of previously published material cited from other authors' work such as quoted passages, tables, pictures, etc., the author needs to obtain the copyright for these materials as well as the author's permission to reproduce the original material, and state these in the article.
4. Pharmaceutical products may be referred to by their generic or trade names. Trade names should be capitalized and followed by the name of the producing company, with the city/country of the company in brackets.
5. All authors included in the manuscript should contribute to the preparation of the research. The corresponding author is responsible for acknowledging that there is no conflict of interest between the researchers. All the support given to the research by individuals/institutions/organizations/companies should be openly stated in the "Acknowledgements" part.

Style for references:

Published manuscripts or manuscripts accepted for publication may be referred to provided that their DOI numbers are stated.

The References should be compiled according to their sequence in the manuscript [Vancouver System (Sequential numbering system)], and the reference numbers should be given in brackets in the relevant sentence before the punctuation. In sentences which contain the name of the author, the reference number should be given in brackets following the author's name:

The results of this study have found ... (1).

In their study, Karahan *et al.* (1) have found that...

When referring to articles written by up to five authors, it is necessary to write the name of all authors, for articles that have more than five authors, the name of the first three authors should be followed by the phrase "ve ark." for Turkish references, and "et al." for international references. For the presentation of the References, the following rules and examples should be considered.

Article: Last name of the author(s) first letter of the author's name(s). Title of the article. The abbreviation of the name of the journal in accordance with the Index Medicus publication year; volume: first page-last page.

Koeleman JG, Stoof J, Van der Bijl MW, Vandenbroucke-Grauls CM, Savelkoul PH. Identification of epidemic strains of *Acinetobacterbaumanni* by integrase gene PCR. *J Clin Microbiol* 2001; 39: 8-13.

Tenover FC, Arbeit RD, Goering RV, *et al.* Interpreting chromosomal DNA restriction patterns produced by pulsed field gel electrophoresis criteria for bacterial strain typing. *J Clin Microbiol* 1995; 33: 2233-9.

Article accepted for publication: Last name of the author(s) first letter of the author's name(s). Title of the article. The abbreviation of the name of the journal in accordance with the Index Medicus publication year; doi: number.

Tüzüner Öncül AM, Uzunoğlu E, Karahan ZC, *et al.* Detecting gram-positive anaerobic cocci directly from the clinical samples by multiplex PCR in odontogenic infections. *J Oral Maxillofac Surg* 2014; doi:10.1016/j.joms.2014.08.021.

Book by author(s): Last name of the author(s) first letter of the author's name(s). Title of the book. Edition number. Place of publication: Publishing house; Publication year.

Çakmak M. Ortopedik muayene. 2. baskı. İstanbul: Nobel kitabevi; 1991.

Edited book: Last name of the editor(s) first letter of the editor's name(s), editor Title of the book. Edition number. Place of publication: Publishing house; Publication year: first page-last page.

Richardson MD, Warnock DW, eds. Fungal infection: Diagnosis and management. 2nd ed. London: Blackwell Science Ltd; 1998:20-58.

Chapter in a book: Last name of the author(s) of the chapter first letter of the author's name(s). Title of the book chapter. In: Last name of the editor(s), first letter of the editor's name(s), editor. Title of the book. Edition number. Place of publication: Publishing house; Publication year. p: first page-last page.

Patterson TF. Aspergillus species. In: Mandell GL, Bennett JE, Dolin R, eds. Mandell, Douglas and Bennett's Principles and Practice of Infectious Diseases. 6th ed. Philadelphia: Churchill Livingstone; 2005.p:2958-73.

Conference proceedings: Last name of the author(s) first letter of the author's name(s). Topic title. In: Last name of the editor(s) first letter of the editor's name(s), editor. Title of the conference; year month date(s); City, country where the Conference was held: year. Place of publication: Publishing house; Publication year. p: first page-last page.

Seyhan F. Kalça eklemde yüzey değiştirme artroplastisinin (Wagner protezi) geç sonuçları. In: Ege R, editör. X. Milli Türk Ortopedi ve Travmatoloji Kongre Kitabı; 1987 Mayıs 17-20; Mersin, Türkiye. Ankara: Emel;1989. s:494-496.

Thesis: Last name of the author of the thesis, first letter of the name(s) of the author of the thesis. Title of the thesis [Type of thesis]. City: Institution where the thesis was carried out; completion date of the thesis.

Borkowski MM. Infantsleepandfeeding: a telephonesurvey of HispanicAmericans [thesis]. MountPleasant (MI): Central Michigan University; 2002.

Electronic material: Full title and Access information should be provided:

Morse SS. Factors in the emergence of infectious diseases. EmergInfectDis (serial online) 1995 Jan-Mar. Available at: <http://www.cdc.gov/ncidod/EID/ eid.htm>. Accessed June 12, 2011.

SECTIONS OF AN ARTICLE:

Original Research:

Title page

- i. Title in Turkish,
- ii. Title in English,
- iii. Name of the authors
- iv. Authors' affiliations (Turkish and English)
- v. Corresponding author (Name-Last name, Address, Contact Information)
- vi. If the work has been previously presented, it should be explained in a one-line indented statement.

Abstract in Turkish and Keywords

The abstract consisting of max. 300 words should be written in accordance with the following structure:

- Aim
- Material and Methods
- Results
- Conclusion
- Keywords (between 3 and 5 words).

Abstract in English and Keywords

The English abstract should be written in such a way that it corresponds to the Turkish abstract exactly. The abstract in English should consist of max. 500 words, and include the following parts:

- Aim
- Material and Methods
- Results
- Conclusion
- Keywords (between 3 and 5 words, corresponding to those in the Turkish abstract)

Introduction

Introduction should provide an outline and state the aim(s) of the research.

Material and Methods

The material and methods used in the study should be explained in detail in this section. In the case of the known/existing methods employed in the research, sources relevant to the method should be included. In the case of recently developed/modified methods, sources should be defined in detail. The approval of the Ethics Committee for the (human/animal) experiments required for the research should be stated in this section, and the statistical methods should be explained briefly.

Results

The results obtained from the study should be presented in detail and within a logical order, supported by figures, tables, and charts. Unless required, the results presented in figure(s)/table(s)/chart(s) should not be repeated in the body of the text.

Discussion

The results of the study should be explained and supported by national and international sources. A concluding paragraph summarizing the results and inferences of the study should be added to the end of this section.

Acknowledgments

All the support given to the research by individuals/institutions/organizations/companies should be openly stated in this section.

References

References should be presented in accordance with the style for references, listing 40 sources at the most.

Concise Report or Technical Report

Concise or Technical Reports should be organized in such a way that they include all of the sections of an original article, and should not exceed 2,000 words. The number of references should be limited to 20.

Case Report

Case Reports should include the following: Title page, Abstract in Turkish and

Keywords, Abstract in English and Keywords, Introduction, Case Report, Discussion, Acknowledgments and References. Case Reports should not exceed 1,500 words. The number of references should be limited to 20.

Invited Paper

Invited Papers should not be written by more than three authors. They should include the following: Title page, Abstract in Turkish and Keywords, Abstract in English and Keywords, Introduction, Text with appropriate subheadings, Acknowledgments and References. The number of references should not be more than 100.

Letter to the Editor

A letter to the editor seeks to offer a contribution or criticism to an already published work, and therefore it should not include an abstract. It should be brief and to the point, and should not exceed 1,000 words. The number of references should be limited to 10.

YOU MAY SUBMIT YOUR ARTICLE ONLINE OR BY MAIL

Online Submission:

Articles should be formatted as word documents (*.doc), and submitted either through the system on mecmua.medicine.ankara.edu.tr, or sent as an email to tipdergi@medicine.ankara.edu.tr.

Mailing Address:

Prof. Dr. K. Osman MEMİKOĞLU

Ankara Üniversitesi Tıp Fakültesi, Yayın Komisyonluğu Başkanlığı 06100 Sıhhiye, Ankara

Email : tipdergi@medicine.ankara.edu.tr

Tel : +90 312 595 82 07

Fax : +90 312 310 69 39



İçindekiler / Contents

TEMEL TIPİ BİLİMLERİ/BASIC SCIENCES

- 69 **Şair ve Hekim Ahmedî'nin Tervihü'l-Ervâh adlı manzum eserinde "geriatri" üzerine bir bölüm** • *A chapter on "geriatrics" in Tarwih al-Arwah, the poetical work by poet and physician Ahmadi*
Ahmet Aciduman

DAHİLİ BİLİMLER/MEDICAL SCIENCES

- 75 **Multipl Sklerozisin İmmünpatogenezi Kısım 1: Her plak aynı mıdır?** • *Immüpathogenesis of Multiple Sclerosis Part 1: Are all the plaques the same?*
Atay Vural, Aslı Tuncer Kurne, Rana Karabudak
- 81 **Multipl Sklerozisin İmmünpatogenezi Kısım 2: Hastalığın doğuşu ve yükselişi** • *Immüpathogenesis of Multiple Sclerosis Part 2: The beginning and rise of the disease*
Atay Vural, Aslı Tuncer Kurne, Rana Karabudak
- 89 **Evaluation of Infraorbital Canal Anatomy and Related Anatomical Structures With Multi-Detector Ct** • *İnfraorbital Kanal Anatomisi ve Kanal ile İlişkili Anatomik Yapıların Çok-Dedektörlü BT ile Değerlendirilmesi*
Çağlar Uzun, Şaziye Eser Şanverdi, Evren Üstüner, Mehmet Ali Gürses, Şafak Şalvarlı
- 95 **Bein Tümörlerinin Cerrahi Planlamasında Difüzyon Tensör Görüntülemenin Katkısı** • *The Efficiency of Diffusion Tensor Imaging in Preoperative Arrangement of Brain Tumors*
Diğdem Kuru Öz, Elif Peker, İlhan Erden
- 101 **The Relation Between the Severity of Androgenetic Alopecia and Cardiovascular Atherosclerosis Measured Via Carotid Intima-Media Thickness and the Syntax Score** • *Androgenetik Alopesi Ciddiyeti ile Karotid İntima-Media Kalınlığı ve SYNTAX skoru ile ölçülen Kardiyovasküler Ateroskleroz İlişkisi*
Hüseyin Ede, Emine Çölgeçen, Mustafa Fatih Erkoç, Yurdanur Akyüz, Ali Rıza Elbay
- 107 **Kronik Spontan Ürtikerde Siklosporin Tedavisi ile İlgili Gözlemlerimiz** • *Chronic Spontaneous Urticaria Cyclosporine Treatment: Our Experience*
Hilayda Karakök Güngör, Seçil Saral, Ayşenur Maden, Nihal Kundakçı, Beyza Doğanay Erdoğan, Bengü Nisa Akay
- 111 **Ultrasonographic and Color Doppler Ultrasonographic Parameters to Discriminate Thyroid Nodules** • *Tiroid Nodüllerinde Ultrasonografi ve Renkli Doppler Ultrasonografi Bulguları Birlikteliğinde Malignite Saptanması*
Ayşegül Gürsoy Çoruh, Zehra Akkaya, Derya Öztuna, Suat Kemal Aytaç, Serdar Akya

- 117 **Isolated Spontaneous Pectoralis Minor Tendon Rupture in a Patient with Chronic Renal Failure** • *Kronik Böbrek Yetmezlikli Hastada Spontan İzole Pektoralis Minör Tendon Ruptürü*
Merve Örucü, Şehim Kutlay, Seçilay Güneş, Haydar Gök
- 121 **Portal Lenfadenopati ve Kolestatik Hepatitle Seyreden Epstein Barr Virüs Enfeksiyonu** • *Epstein Barr Virus Infection Presenting With Portal Lymphadenopathy And Cholestatic Hepatitis*
Elif Börekci, Adem Kara, Çiğdem Kader, Z.Tuğba Özdemir, Tekin Yıldırım, Mehmet Çelikkbilek
- 125 **A Submassive Pulmonary Embolism Case with Wide Spread In-farcts Throughout Lungs Presented Atypically** • *Akcigerde Yaygın Enfarktla Seyreden Submasif Atipik Prezantasyonlu Pulmoner Emboli Vakası*
Esat Çınar, Volkan Atmış, Hande Selvi Öztoran, Tuğba Turgut, Ahmet Yalçın, Sevgi Aras, Murat Varlı
- 129 **Synchronous Gastric and Colon Carcinomas: A Case Report and Review of Literature** • *Aynı Vakada Eş zamanlı Görülen Mide ve Kolon Kanseri: Olgu Sunumu ve Literatür Derlemesi*
Gül Bora, Bilgehan Çağdaş Sonbahar, Gökhan. Kabaçam, Necdet Özalp

CERRAHİ BİLİMLER/SURGERY SCIENCES

- 133 **Preimplantation Genetic Diagnosis for Brca1 and Brca2 Mutations** • *Brca1 ve Brca2 Mutasyonları İçin Preimplantasyon Genetik Tanı*
Yavuz Emre Şükür, Batuhan Özmen, Murat Sönmezer, Cem Somer Atabekoglu
- 137 **Posterior Fossa Dura Onarımında "İç Kapak" Yöntemi: Cerrahi Teknik ve Tek Merkezli Klinik Tecrübemiz** • *"Inner Flap" Method in the Reconstruction of Posterior Fossa Dura: Surgical Technique and Single Center Clinical Experience*
İhsan Doğan
- 141 **Adenoidektominin Orta Kulağa Etkisi: Preoperatif ve Postoperatif Timpanogram ve Otoskopik Değerlendirmenin Karşılaştırılması** • *Effects of Adenoidectomy on the Middle Ear: Comparison of Preoperative and Postoperative Tympanograms and Otoscopic Evaluations*
Selmin Karataylı-Özgürsoy, Mustafa Mert Başaran, Şefik Halit Akmansu, Sinan Kocatürk
- 147 **Genel Anestezi Altında Histeroskopi Sonrası İdiyopatik Fasiyal Sinir Paralizisi** • *Idiopathic Facial Nerve Paralysis after Hysteroscopy under General Anesthesia*
Volkan Baytaş, Ahmet Onat Bermede, Şeyda Özalp, Könlü Hacıyeva, Asuman Uysalel

Şair ve Hekim Aḥmedî'nin *Tervihü'l-Ervâh* adlı manzum eserinde "geriatri" üzerine bir bölüm

A chapter on "geriatrics" in *Tarwih al-Arwah*, the poetical work by poet and physician Ahmadi

Ahmet Aciduman

¹ Ankara Üniversitesi Tıp Fakültesi Tıp Tarihi ve Etik Anabilim Dalı

Amaç: Aḥmedî'nin *Tervihü'l-Ervâh* adlı manzum tıbbi eserinin "geriatri" ile ilgili bölümünün incelenmesi ve elde edilen bilgilerin Türk tıp tarihi içindeki yeri ve öneminin belirlenmesi.

Gereç ve Yöntem: *Tervihü'l-Ervâh*'ın Süleymaniye Yazma Eser Kütüphanesi, Ayasofya Koleksiyonu, No: 3595'de yer alan nüshasının Ankara Milli Kütüphane'de bulunan 06 Mf 1994 A 653 numaralı mikrofilmli incelenmiş; ilgili bölümün çevriyazısı yapılmıştır. Elde edilen bilgiler, erken dönem Türk tıp tarihi literatüründe yer alan eserlerdeki bilgilerle karşılaştırılmıştır.

Bulgular: *Tervihü'l-Ervâh*'ın ikinci fenninin "sağlığın korunması" başlıklı birinci babının on birinci makalesi "yaşlıların tedbiri" üzerinedir. Burada yaşlıların beslenmesi ve tedavileri için önerilerde bulunulmuştur.

Sonuç: Aḥmedî'nin *Tervihü'l-Ervâh*'ta "geriatri" üzerine verdiği bilgilerin dönemin tıp kitaplarında yazılanlarla benzerlik gösterdiği ve döneminin humoral patoloji anlayışına dayanan tıp uygulamaları ile uyumlu olduğunu ve manzum biçimiyle *Tervihü'l-Ervâh*'in belki de tıbbın öğrenimi sürecini kolaylaştırmış olduğunu söylemek olanaklı görünmektedir.

Anahtar Sözcükler: **Şair ve Hekim Ahmedi, Tervihü'l-Ervah, Geriatri, Tıp Tarihi**

Objective: To examine the chapter regarding "geriatrics" in *Tarwih al-Arwah*, the poetical medical work by Ahmadi and to determine the place and the importance of the obtained knowledge in the history of Turkish medicine.

Material and Method: A microfilm of *Tarwih al-Arwah* No. 06 Mf 1994 A 653, which is available in the Ankara National Library and was copied from the Süleymaniye Manuscript Library, Ayasofya Collection, No. 3595, was examined and related chapter was transliterated and the obtained knowledge was compared to the knowledge present in the history of Turkish medicine literature.

Results: The 11th article of the 1st section, entitled "hygiene", of the 2nd fen of *Tarwih al-Arwah* is on "geriatrics." Nutrition and treatment suggestions for elderly people were given in this chapter.

Conclusion: It is possible to say that the knowledge on "geriatrics" given by Ahmadi in *Tarwih al-Arwah* was similar to ones in medical books and was harmonious with medical applications based on humoral theory of his era; and because of its poetic style, *Tarwih al-Arwah* might facilitate the learning process of medicine.

Key Words: **Poet and Physician Ahmadi, Tarwih al-Arwah, Geriatrics, History of Medicine**

Asıl adı Tâcu'd-dîn İbrâhîm b. Hızır olan Aḥmedî XIV. yüzyılda Anadolu'da yetişmiş ünlü şairlerden birisidir (1,2). Aḥmedî'nin ilk eğitimini Anadolu'da aldıktan sonra Mısır'a giderek eğitimine devam ettiği ve burada Hacı Paşa ve Molla Fenârî ile arkadaşlık ettiği bilinmektedir (2). Aḥmedî Anadolu'ya döndükten sonra Aydınogulları, Germiyanogulları ve Osmanogulları'nın hizmetine girmiştir (3). 1402 yılındaki Ankara Savaşı'ndan sonra Timurlenk tarafından taltif edilen Aḥmedî, daha sonra Yıldırım Bâyezid'in oğullarından Süleymân Çelebi'ye bağlanmış Süleymân

Çelebi'nin 1411 yılında vefatından sonra Sultan Çelebi Meḥmed I'in hizmetine girmiş ve 1413 yılında Amasya'da vefat etmiştir (1,3,4).

Şehsuvaroğlu Aḥmedî üzerine yaptığı önemli çalışmasında, Aḥmedî'nin tıbbi kişiliğinin oluşmasında Hacı Paşa'nın katkısı olabileceğini söylemiş; *Tervihü'l-Ervâh*'ı yazarken *Enmüceç*, *Muceç* ve *Havi* gibi döneminin klasik kitaplarından yararlandığını bildirmiş; ama Aḥmedî'nin pratik tıp yapıp yapmadığı konusunda kesin bir şey bilinmediğini de eklemiştir (5).

Geliş tarihi : 05.01.2016 • Kabul tarihi: 02.05.2016

İletişim

Prof. Dr. Ahmet Aciduman

Tel: 0 312 595 81 02

E-posta: aciduman@medicine.ankara.edu.tr

Ankara Üniversitesi Tıp Fakültesi Tıp Tarihi ve Etik Anabilim Dalı
Morfoloji Binası 2. Kat Sıhhiye / Ankara

Ahmedî'nin tıpla ilgili didaktik bir mesnevi olan *Tervihü'l-Ervâh* adlı eserinden başka, *Divân*, *İskendernâme*, *Cemşid u Hurşid*, *Mirkatü'l-Edeb Bedâyi'ü's-Sibr fi Şanâyi'î's-Şi'r ve Mizânü'l-Edeb* adlı eserleri bulunmaktadır (1,3-7).

Tervihü'l-Ervâh

Yazılış tarihi kesin olarak bilinmeyen ve ön-sözünde kimin adına yazıldığı belli olmayan *Tervihü'l-Ervâh*'in Yıldırım Bâyezid'in oğlu Emir Süleymân Çelebi'nin Bursa'da saltanat sürdüğü 1403-1410 yılları arasında onun emriyle ve onun adına yazılmış olduğu kabul edilmektedir (1,3,5-7). Emir Süleymân'ın ölümünden sonra bazı eklerle Çelebi Sultan Mehmed'e de sunulan *Tervihü'l-Ervâh*, "mefâilün mefâilün faülün" vezninde kaleme alınmıştır (1,3,5,6). Şehsuvaroğlu Ahmedî ve eserleri üzerine yaptığı çalışmasında, *Tervihü'l-Ervâh*'in Topkapı Sarayı, Revan Odası, No: 1681'de bulunan nüshasına dayanarak, 10100 beyitten oluşan eserin, dokuz ayda bitirildiğini bildirmektedir (5).

Eser iki ciltten oluşmaktadır. Eserin birinci cildinde önce tıbbın kuramsal kısmı ele alınmış, evreni oluşturan dört unsur ile insandaki dört hilt anlatıldıktan sonra, sırasıyla anatomi, hava, yiyecek ve içecekler, uyku, hareket, istirahat hakkında açıklamalarda bulunulmuş; tıbbın pratik kısmında ise sağlığın korunması, basit ve kompozite ilaçlar, terkipler ele alınmıştır. İkinci ciltte ise baştan aşağı bütün organlarda ortaya çıkan hastalıkların semptom ve tedavileri, beden dışında görülen hastalıkların tedavileri, zehirli maddelerin tedavileri bildirilmiş; eserin niteliklerinden bahsedildikten sonra hükümdar methedilerek eser bitirilmiştir (5,8). Ahmedî eserin sonunda, *Tervihü'l-Ervâh*'i oluştururken *Enmüzeç / Unmüzeç*, *Müzeç* ve *Havî* gibi tıp kitaplarından yararlandığını okuyucuya haber vermektedir (5,9). Bunlar da büyük olasılıkla Seyyid İsmâ'il Cürçânî'nin *Muhtasar-ı (Enmüzeç/Unmüzeç-i) Zahîre-i H'arezmişâhi*, İbnü'n-Nefis'in *el-Müzeç fi't-Tıbb* ve Necmü'd-dîn Mahmûd b.eş-Şeyh

Sâimî'd-dîn İlyâs eş-Şirâzî'nin *el-Havî fi 'İlmi't-Tedâvi* adlı eserleridir (9).

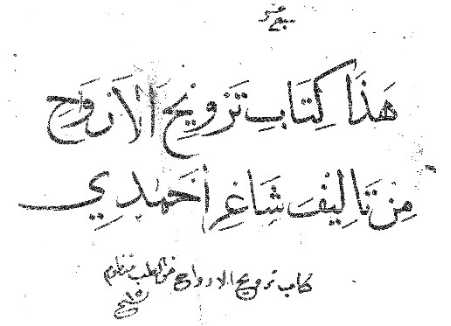
Tervihü'l-Ervâh'in sağlığın korunması üzerine olan bölümünde havanın, yiyecek ve içeceğin, hareket ve hareketsizliğin, uyku ve uykusuzluğun, hamamın, cinsel ilişkinin, mevsimlerin, yolcuların ve çocukların tedbirinin yanı sıra yaşlıların tedbiri üzerine de bir başlık açıldığı görülmektedir (5,9). *Tervihü'l-Ervâh*'da yer alan "yaşlıların tedbiri üzerine" başlıklı bölümün incelenmesi ve elde edilen bilgilerin literatürde yer alan bilgilerle karşılaştırılarak, bu bilgilerin Türk tıp tarihi içindeki yerinin ve öneminin belirlenmesi bu yazının amacını oluşturmaktadır.

Gereç ve Yöntem


Şehsuvaroğlu'nun *Tervihü'l-Ervâh*'in fibrini de verdiği çalışmasında, eserin tıbbın pratik kısmıyla ilgili ikinci fenninin (el-fennü's-sânî fi cüz'î'l-'amelî) sağlığın korunmasıyla ilgili birinci babının (el-bâbu'l-evvel fi hıfzî's-şihhat) on birinci makalesinde yaşlıların tedbirinin (el-ma'kaletü'l-hâdiyyet-i 'aşere fi tedbiri's-şuyûh) ele alındığı saptanmıştır (5). Sonra, *Tervihü'l-Ervâh*'in Süleymaniye Yazma Eser Kütüphanesi, Ayasofya Koleksiyonu, No. 3595'de yer alan nüshasının (Şekil 1 ve 2) Ankara Milli Kütüphanede bulunan 06 Mf 1994 A 653 numaralı mikrofilm (Şekil 3) incelenmiş ve ilgili bölümün çeviri yazısı yapılmıştır (Şekil 4) (10). Elde edilen bu bilgiler, bulgular kısmında verilerek, erken dönem Türk tıp tarihi literatüründe yer alan eserlerdeki bilgilerle karşılaştırılmıştır.

Bulgular

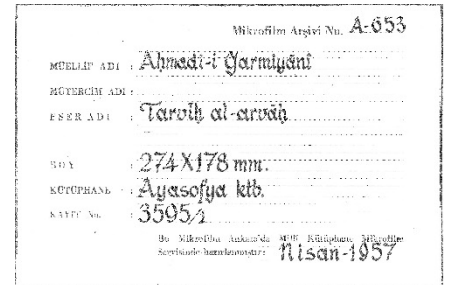
Ahmedî yaşlıların tedbiri hakkında yazdığı bölümde önce beslenme konusunu ele almakta, yaşlıların kuvvetli bir şekilde beslenmeleri için gıdalarının kuvvetli olması, ama buna karşın ağırlık yapmaması ve bedenlerine yorgunluk vermesi gerektiğini vurgulamaktadır (10).



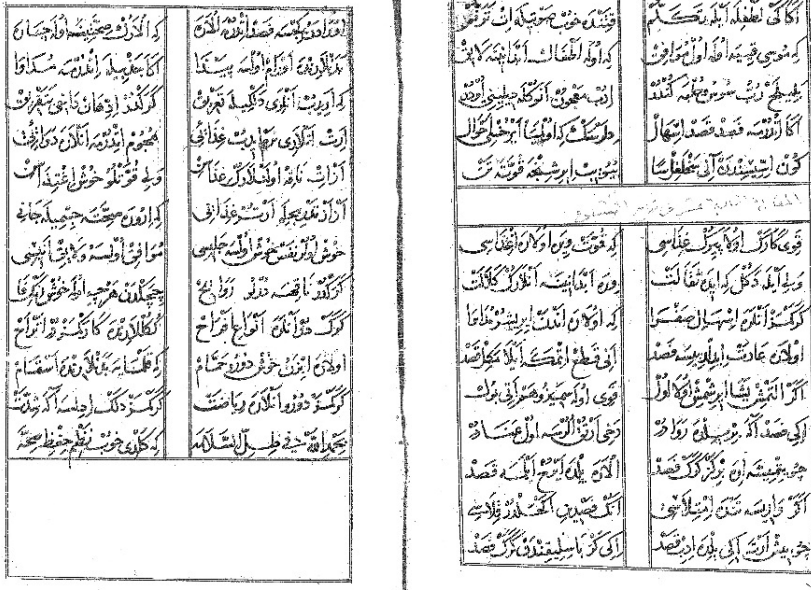
Şekil 1: *Tervihü'l-Ervâh*'in isminin ve yazarının yazılı olduğu sayfa. "Hazâ Kitâb-ı Tervih el-Ervâhi min te' l'fe Şâ'ir Ahmadi" yazısından sonra "Kitâb-ı Tervih el-Ervâhi min et-Tıbb-i Manzûm" ve "Nesh 15" satırları okunmaktadır. "Nesh 15" ibaresi eserin yazı biçiminin nesih olduğunu ve her sayfasında 15 satır bulunduğunu bildirmektedir (10).



Şekil 2: *Tervihü'l-Ervâh*'in Ayasofya Koleksiyonu, No. 3595'de kayıtlı olduğunu gösteren sayfa (10).



Şekil 3: *Tervihü'l-Ervâh*'in Ayasofya Koleksiyonu, No. 3595'de bulunan nüshasının Ankara Milli Kütüphanede bulunan 06 Mf 1994 A 653 numaralı mikrofilm kaydını gösteren sayfa (10).



El-maḳaletu'l-ḥādiyyet-i 'aşere fi tedbiri'ş-şuyūḫ

Kavî gerek ola pîrûn ğızâsı Ki kuvvet vire olara iğzâsı	Oradan gicse faşd itdürme olara Ki olaruñ şihḫatına ola çäre
Veli eyle degül ki ide şaḳâlet Vire ebdânına anlaruñ kelâlet	Bedenlerinde evrâm olsa peyżâ Aña cezb-ile itdürme müdāvâ
Gerekmez anlara ishâli şafrâ Ki olara andan irişür müdāvâ	Ki andub anları delk-ile ta'rif Gerekdür iddihân daḫı be-tefrîḫ
Olara 'adet idilir-ise faşd Anı ḳaṭ' itmege eyle megil ḳaşd	Erit anları nerm idüb ğızây'ı Hücûm itdürme anlara devâ'yi
Eger altmış yaşı irişmiş ola ol Kavî ola semiz vü hem eti bol	Az it nâḳih olanlaruñ ğızâsın Veli kuvvetlü ḫöş iğtizâsın
İki faşd aña bir yılda revâdur Daḫı artuḫ olursa ol 'anâdur	Az az tedricle artur ğızâyı Ki irüre şihḫata cism-ile cânı
Çü yitmişe ire bir kez gerek faşd Olara yılda ayruḫ eyleme ḳaşd	Ḫöş olur nefis ḫöş olsa celisi Muvâfıḫ olsa ve lâyiḫ enisi
Eger var-ısa tende imtilâsı Anuñ faşdın ekḫaldür ḳılâsı	Gerekdür nâḳihe dürlü revâyiḫ Çiçekden herçi ola ḫöş rengi fayiḫ
Çü biş arta iki yılda idüb ḳaşd İki kez bâsilîḳından gerek faşd [149]	Gerekdür anlara envâ'ı efrâḫ Gönüllerinde gerekmezdür etrâḫ
	Olara ibzen ḫöşdur vü ḫammâm Ki ḳalmaya bedenlerinde eskâm
	Gerekmez durur anlara rişâzet Gerekmez delk idile aña şiddet
	Bi-ḫamdillah fi zallı's-selâme Ki geldi ḫüb nazmı ḫıfzı şihḫa [150]

Şekil 4. Tervîḫü'l-Ervâḫ'ın "yaşlıların tedbiri üzerine" olan bölümünün yer aldığı sayfalar ve çeviri yazısı (10).

Yaşlılar için safranın isheline gerek olmadığı, buradan onlara tedavi eriştiği bildirilmektedir. Eğer yaşlılardan kan almak istenirse, altmış yaşına gelmiş, kuvvetli, yağlı ve eti de bol olan bir kişi ise yılda iki kez damardan kan alınmasının uygun olduğu, daha fazla alınacak olursa, güçlük olacağı; kişi yetmiş yaşına ulaştığında ise yılda bir kez kan almanın uygun olacağı, bundan başka bir girişim yapılmaması gerektiği vurgulanmaktadır. Eğer vücutta dolgunluk varsa, ekhâl damarından [v. mediana] kan alınmasının uygun olduğu, yetmiş beş yaşına ulaştığında kan almasının iki yılda bir yapılması ve iki kez başlık damarından [v. basilica] kan alınması gerektiği; o yaşı da geçtikten sonra yaşlılardan kan alınmaması gerektiği verilen bilgiler arasındadır (10).

Yaşlıların vücudunda şişler ortaya çıktığında, çekici ilaçlarla tedavi ettirmek gerektiği; onları ovup terleterek temizlemenin yanı sıra yağlamanın gerekli olduğu; gıdalarını yumuşatarak yaşlıları temizlemenin, onlara ilaç hücum ettirmekten daha uygun olacağı bildirilmektedir (10).

Nekahet döneminde olanların gıdasının az, fakat beslenmesinin kuvvetli olması; vücudunun ve ruhunun sıhate erişmesi için gıdasının azar, dereceli olarak artırılması gerektiği açıklamasından sonra, dostunun iyi, arkadaşının yaraşır ve uygun olmasıyla ruhunun da iyi olacağı bilgisi verilmektedir. Nekahette olanlara çeşitli kokuların gerektiği, çiçeklerden rengi, kokusu hoş olan herhangi birisinin olacağı söylendikten sonra; onlara çeşitli sevinçler gerekirken, gönüllerinde tasa olmaması gerektiği de vurgulanmaktadır (10).

Bedenlerinde hastalık kalmaması için banyonun ve hamamın yaşlılara iyi geleceği bilgisinin yanı sıra egzersizin ve kuvvetli masajın onlara gerekmediği açıklaması ile bölüm sonlandırılmaktadır (10).

Tartışma

İslam Coğrafyasında tıp eserleri sıklıkla nesir biçiminde yazılmışken, nazım biçiminde kaleme alınmış eserler de bu-

lunmaktadır. Arap şiirinde recez vezninde şiir söylemek anlamına gelen *urcûze* özellikle öğretici eserlerde kullanılmış; bir taraftan özet bir bilgi oluşturulurken, diğer yandan da bu bilgilerin kolayca ezberlenmesi ve öğrencinin rahat bir şekilde yararlanması amaçlanmıştır (11). *Urcûze* tıbbın yanı sıra Kur'an, Arapça gramer, tarih, denizcilik, astronomi ve hatta matematik gibi konularla ilgili eserlerde kullanılmıştır (12). "İslam bilimi ve tıbbının altın çağı" olarak adlandırılan dönemin ünlü hekim ve filozoflarından İbn Sînâ (980-1037) da *urcûze* biçimini kullanarak eserler vermiş; bu yöntemi hem tıp (13,14), hem de mantık gibi diğer alanlarda kullanmıştır (11). İbn Sînâ *el-Kanûn fi't-Tıbb*'in özeti olan, önce Doğu sonra da çevirileri ile Batı dünyasında tıbbi bilginin öğretmeninden öğrenciyeye iletilmesi sürecinde yaygın bir araç olarak kullanılan *Urcûze fi't-Tıbb* adlı eserinden başka, *Urcûze fi Tedbiri's-Şıhba fi Fuşûli's-Senet'i'l-Erba'a*, *Urcûze fi Vasâya et-Tıbbiyye*, *Urcûze fi Mucerrebât fi't-Tıbb*, *Urcûze fi Ma'rifeti't-Tenneffus ve'n-Nabze*, *Urcûze fi't-Teşrih* adlı eserlerini de *urcûze* biçiminde sunmuştur (12,14). *Urcûze* yeni nazım şekillerinin doğmasına zemin hazırlamış, mesnevi de bunlardan birisi olmuştur (11).

Benzer şekilde, öğrenmenin kolaylaştırılabilmesi için tıbbi bir eserin nazma çekilmesi tarihsel süreçte Türk tıbbında da görülen uygulamalardan birisi olmuştur. Şerefeddin Sabuncuoğlu'nun öğrencisi Muhyiddin Mehî Hacı Paşa'nın *Teshil* isimli eserini nazma çekmiştir (15,16). Hekim Nidâ'î'nin de *Menâfi'ü'n-Nâs* adlı eserini *Durr-i Manzûm* adıyla yine kendisinin nazma çektiği bilinmektedir (17). Larendeli Derviş Siyâhî'nin *Mecmû'atü't-Tıbb* adlı manzum eseri de tıp tarihimizin bilinen manzum eser örneklerinden birisidir (18). Ahmedi'nin *Tervihü'l-Ervâh*'ı da tıp tarihimizin erken dönem yazılmış eserlerindedir (19). *Tervihü'l-Ervâh*'ın adı geçen bu manzum eserlerden daha önce kaleme alınmış olması nedeniyle tıp tarihimiz açısından oldukça önemli ve seçkin bir eser olduğunu söylemek olanaklı görünmektedir.

Ahmedi'nin *Tervihü'l-Ervâh*'ının "yaşlıların tedbiri" üzerine başlıklı bölümünün içerdiği bilgilerin dönemin tıbbi literatürü içerisinde değerlendirilebilmesi için, adı geçen eserin öncesi ve sonrasında kaleme alınmış "erken dönem Türkçe tıp yazmaları" başlığı altında değerlendirilen eserlerde yer alan "yaşlılar" ya da "yaşlılıkla" ilgili bölümlerin kısaca gözden geçirilmesinde yarar bulunmaktadır.

Anadolu'da kaleme alınmış ilk Türkçe tıp eseri olarak kabul edilen Hekim Bereket'in *Tuhfe-i Mübarizî* (20,21) adlı eserinin "ikinci ta'lim"inin "üçüncü faşıl kişinin yaşını bildirür" adlı bölümünde yaşlılıkla ilgili olarak şu açıklamayı yaptığı görülmektedir: "amma *çocalık* yaşı almışdan tâ ömrün sonına deginür bu yaş aşığa ötmeklik yaşıdır ve kuvvet dahı günden güne za'if olur bu yaşuñ mizacı şovukdur yaşıdır (22)."

İshâk bin Murâd'ın *Edviye-i Müfredde* adlı eserinde "Bu bâb *Zahire-i H'arezmsâbi*'den nakl olunmuşdur pîrlerün mizacın beyân eyler ve dahı anlaruñ tedbirin bildürür" başlığı ile bir bölüm bulunmaktadır ki, başlıktan da anlaşılacağı üzere bu bölüm İsmâ'il Cürcanî'nin *Zahire-i H'arezmsâbi* adlı eserinden yapılmış çeviridir ve başka eserlerden de eklemeler yapıldığı görülmektedir. Bu bölümde yaşlıların mizacının soğuk ve kuru olması sebebiyle, bütün tedbirlerin onu sıcak ve nemli tutucu nesnelere olması gerektiği vurgulanmaktadır. Zaruret olmadıkça kan aldırılmamak, kaygılanmaktan sakınmak, sevinmek, sıcak ve nemli tutucu tedbirlerden olan hamama girmek, ılımlı yağlar sürünmek, güzel kokular koklamak, yumuşak yataкта yatmak ve dinlenmek gerektiği verilen bilgiler arasındadır. Ayrıca sabahleyin yorulmadan, ılımlı egzersiz yapmanın, ata binmenin, biraz yayan yürümenin ve hareket etmenin yaşlılar için iyi olduğu; kötü hava, zararlı buharlar ve dumanlar ve çirkin kokulardan yaşlıların sakınması gerektiği açıklamalarından sonra, yaşlıların, yemeklerini bir defada yememeleri, az az sindirdikçe yemeleri gerektiği vurgulanmakta, eğer başarabilirlerse günde bir kez yemek yiyip başka yemek yememelerinin uygun olduğu söylenmektedir (23).

Hacı Paşa'nın *Müntahab-ı Şifâ* ve *Teshil* adlı eserlerinin "evvel bahş"larının "kan almak tedbiri" başlıklı bölümlerinde altmış yaşından sonra kan almaktan sakınılması gerektiği belirtilmekte (24,25), ama *Teshil*'de yine aynı yerde Ebû Ali Sînâ'ya atıfla altmış yaşına değin gerek olduğunda, altmıştan sonra yetmiş yaşına değin yılda iki kez, yetmiş[ler] tamamlanincaya kadar yılda bir kez kan alınması, bundan sonra da kan alınmaması önerilmektedir (25). Yine hem *Müntahab-ı Şifâ*'nın hem de *Teshil*'in "evvel bahş"larının "mu'aleceler tedbiri" adlı bölümlerinde müşhil kullanma konusunda verilen bilgiler arasında çok sıcak ya da çok soğukta, çok gerekli olmadıkça müşhil verilmemesi, belki ilkyaz ya da güz zamanı verilmesinin gerektiği, ama yaşlılar ile küçük çocuklara verilmemesi gerektiği yönünde bilgi bulunmaktadır (24,25).

Tabîb İbn-i Şerîf'in *Yadigâr* adlı eserinin "on beşinci bâbı" "pîrler tedbirinde" olup, bu bölümde yaşlıların mizacının soğuk ve kuru olduğu belirtilmekte, bu nedenle yaşlıların nem ve sıcak mey-letmeleri, yaşlılık mizacını artıran soğuk ve kuru nesnelere kendilerini korumaları gerektiği vurgulanmaktadır. Yaşlıların yiyeceklerinin sıcak ve yaş olması, ölçülü biçimde hamama gitmeleri, hoş kokulu ve sıcak mizaçlı yağlar sürünmeleri, ılımlı ve iyi kokuları koklamaları, yumuşak yataкта yatmaları, ölçülü egzersiz yapıp, az az yürümeleri, devamlı sevinip gönüllerinin hoş olmaları, keder, üzüntü ve korkudan uzak durmaları kitapta bildirilen öneriler arasındadır. Yaşlıların zararlı havalardan ve buharlardan kötü kokulardan sakınmaları gerektiği; yaşlıların yemeginin az olması ve yemek sonrası hamama gitmemeleri ve yine yaşlı kişilerin zorunlu olmadıkça kan aldırılmaları kitapta vurgulanan tedbirler arasındadır (26).

Hâkim Hayrû'd-dîn'in *Hulaşatü't-tıbb* adlı eserinin "altıncı faşıl oğlan ve yigit ve kırğıl ve koca tedbirinde eydelüm" başlıklı kısmında çok kısa olarak yaşlıların mizacı ile ilgili olarak "kocaların" yani "yaşlıların" mizaçlarının çeşitli olduğu, asıl organlarının soğuk ve kuru olduğu, organların kuvvetinden bal-

gamların toplandığı, bu nedenle onların alametlerinde belli ve meydana olana bakmak gerektiği; eğer mizaç soğuk ve kuru ise, tedbirin sıcak ve yaş; eğer soğuk ve yaş ise sıcak ve kuru olması gerektiği bildirilmektedir (27).

Abdülvehhâb bin Yûsuf ibn-i Aḥmed el-Mardani'nin 823/1420 tarihli *Kitabu'l-Müntehab fi't-Tıbb* adlı eserinde de, Ḥakīm Ḥayrû'd-dîn'in *Hulâşatü't-tıbb*'inde yazılanlarla çok benzer şekilde, "kocaların" yani bir başka deyişle "yaşlıların" tedbirinin de bildirildiği "Bîşinci maḳâlenü'n yidinci faşlında, büyük oğlanların ve yigitlerin ve kırğılların ve kocaların tedbirin bildürelüm" başlıklı bölümde yaşlılarla ilgili çok kısa bir bilgi verildiği görülmektedir. Burada yaşlıların mizacının çeşitli olduğu, çünkü organlarının aslının soğuk ve kuru olmasına karşın boşluklarında balgamın bulunduğundan bahisle, eğer mizaç soğuk-kuru ise, gıda ve tedbirlerinin sıcak-nemli; eğer soğuk-nemli ise o zaman gıda ve bütün tedbirlerinin sıcak-kuru olması gerektiği vurgulanmaktadır (28).

Eşref bin Muḥammed'in 864/1460 tarihli *Haḳâ'inü's-Sa'adat* adlı eserinin ömrün

"pîrlik" yani "yaşlılık" dönemi ile bilgi verilen bölümünde, bu dönemde hayvani ruhun zayıf, canın gıdası olan kanın az, balgamın ise fazla olduğu, bu nedenle, yaşlı kişinin balgamı kesecek, kanı artıracak gıdalar yemesi, bir öğün gıdayı iki defada, çabuk çabuk yemesi, yumuşak döşekte uyuması, hamama girdiğinde başına ılık su dökmesi, bedenine badem yağı sürmesi, az az hareket etmesi, onu sevindirecek şeyler yapması, sürekli hoş kokular koklaması önerilmekte, müşil içmekten saklanması, kan aldırması gerektiği bildirilmektedir (29).

Erken dönem Türkçe tıp yazmalarında yaşlılık ve yaşlılar üzerine yazılanların, yukarıda yer alan açıklamalarda da görüldüğü üzere, bu yazmaların da kaynakları arasında sayılabilecek olan İbn Sînâ'nın Arapça *el-Kanun fi't-Tıbb* ve İsmâ'îl Curcânî'nin Farsça *Zahîre-i Ḥ'arezşahi* adlı eserlerinde yer alan görüş ve önerilerle örtüştüğü fark edilmektedir (30,31). Öte yandan *Tervihü'l-Ervah*'ın kaynakları arasında sunulan *Ennuşec/Unnuşec* adlı eserin *Muhtaşar-ı (Ennuşec/Unnuşec-i) Zahîre-i Ḥ'arezşahi* adlı eser olabileceği bilgisi göz önüne alınırsa Aḥmedî'nin önemli esin kaynaklarından

birisinin İsmâ'îl Curcânî olduğunu söylemek mümkün görünmektedir (9).

Yazdıkları gözden geçirildiğinde Aḥmedî'nin, ilginç bir şekilde, yaşlıların mizacı konusuna değinmediği görülmektedir. Bunun nedeni belki de dönemin literatüründe yer alan eserlerde yaşlıların mizacının ne olduğu konusunda farklı bilgilerin bulunması ya da bir başka deyişle üzerinde fikir birliğinin olmasıdır. Yine Aḥmedî'nin *Tervihü'l-Ervah*'ta verdiği bilgilerin dönemin Türkçe tıp kitaplarında yazılanlarla benzerlik gösterdiği ve döneminin humoral patoloji anlayışına dayanan tıp uygulamaları ile uyumlu olduğunu söylemek olasıdır. Özellikle yaşlılardan kan alınması ile ilgili bilgilerin, Hacı Paşa'nın *Teshîl*'inde verilen bilgilerle, yine yaşlıların güzel koku koklamaları, kuvvetli masajdan ve aşırı egzersizden kaçınmaları gibi önerilerin de *Edviye-i Müfrefe* ve *Yadigar*'da yer alan önerilerle örtüştüğü görülmektedir. *Tervihü'l-Ervah*'ın manzum yazılış biçimiyle, belki de tıbbın öğrenimi sürecinde öğrenim kolaylığı sağlamış olduğunu söylemek olanaklı görünmektedir.

KAYNAKLAR

1. Köprülü MF. Aḥmedî. İslâm Ansiklopedisi, 1. Cilt. İstanbul: Millî Eğitim Basımevi, 1950: 216-221
2. Bursalı Mehmed Tahir Bey. Osmanlı Müellifleri, 2. Cild, Hazırlayanlar: Yavuz AF, Özen İ. İstanbul: Meral Yayınevi, 1972: 10-12
3. Kut G. Aḥmedî. Türkiye Diyanet Vakfı İslâm Ansiklopedisi, Cilt 2. İstanbul: Türkiye Diyanet Vakfı, 1989: 165-167
4. Lewis GL. Ahmadî. In: Gibb HAR, Kramers JH, Lévi-Provençal E, Schacht J (eds). The Encyclopedia of Islam, New Edition, Vol. I. Leiden: E.J.Brill, 1960: 299-300
5. Şehsuvaroğlu BN. Şâir ve Hekim Ahmedî (Hayatı ve Eserleri). İstanbul: İsmail Akgün Matbaası, 1954
6. Ergun SN. Türk Şairleri, Cilt 1. İstanbul: Zaman Basımevi, 369-384
7. Adıvar AA. Osmanlı Türklerinde İlim, 6. Basım. İstanbul: Remzi Kitabevi, 2000: 26
8. Şehsuvaroğlu BN, Erdemir Demirhan A, Cantay Güressever G. Türk Tıp Tarihi. Bursa: Taş Kitapçılık-Yayıncılık Ltd. Şti., 1984: 32-34
9. Acıduman A. Şâir ve Hekim Ahmedî'nin *Tervihü'l-Ervah* adlı tıbbî mesnevisinde çocuklarının sağlığının korunması üzerine. Çocuk Sağlığı ve Hastalıkları Dergisi 56 (4): 218-227, 2013
10. Aḥmedî. Kitâb-ı Tervih el-Ervah. İstanbul: Süleymaniye Yazma Eser Kütüphanesi, Ayasofya Koleksiyonu, No: 3595, s. 1-2, 149-150 (Ankara Millî Kütüphane 06 Mf 1994 A 653).
11. Özkılıç İ. İbn Sînâ'nın "el-Urcûze fi'l-Manlık" risalesi (Sunum ve Metin). M.Ü. İlahiyat Fakültesi Dergisi 32: 127-156, 2007.
12. Abdel-Halim RE. The role of Ibn Sina (Avicenna)'s medical poem in the transmission of medical knowledge to medieval Europe. Urol Ann 6: 1-12, 2014.
13. Yaltkaya Ş. İbni Sina'nın tıbdan bir urcuzesi. Türk Tıp Tarihi Arkivi 1: 127-144, 1935.
14. Ağırakça A: İslâm Tıp Tarihi: [Başlangıçtan VII./XIII. Yüzyıla Kadar]. İstanbul: Çağdaş Basın Yayın Ltd. Şti., 2004: 217-218, 220.
15. Uzluk FN. Hattat olarak Sabuncuoğlu Şerefeddin. Dirim 26 (9-10): 188-195, 1951.
16. Kaya Gözlü E. Muhyiddin Meḥî'nin Müfid (Nazmü't-Teshil) adlı eserinin Türk dili ve tıp tarihindeki yeri ve önemi. Türkiyat Araştırmaları Dergisi, 25: 119-136, 2009.
17. Ölker P, Direkçi B. Hekim Mehmed Nidâî'nin manzum tıp risalesi Keyf-i Kitâb-ı Nidâî. Selçuk Üniversitesi Sosyal Bilimler Enstitüsü Dergisi 22: 295-305, 2009.
18. Uzluk FN. Bir Türk hekimi ve tıba dair manzum bir eseri. Türk Tıp Tarihi Arkivi 2: 45-52, 1937.

19. Süveren K, Uzel İ. İlk Türkçe tıp yazmalarına genel bir bakış. *Tıp Tarihi Araştırmaları* 2: 126-142, 1988.
20. Tekirdağ MCŞ. İzzet Koyunoğlu Kütüphanesinde bulunan Türkçe yazmalar üzerine çalışmalar I. *Türkiyat Mecmuası*, 16:133-162, 1971.
21. Bayram M. Anadolu'da te'lif edilen ilk Türkçe eser meselesi. Selçuklu Üniversitesi, Selçuklu Araştırmaları Merkezi, V. Millî Selçuklu Kültür ve Medeniyeti Semineri Bildirileri (25-26 Nisan 1995). Konya: Selçuklu Üniversitesi Yayınları, Selçuklu Araştırmaları Merkezi Yayınları 1996: 95-100.
22. Hekim Bereket. *Tuḥfe-i Mübārız*, Metin-Sözlük, Hazırlayan: Erdağ-Doğuer B. Ankara: Türk Dil Kurumu Yayınları, 2013: 55.
23. İshâk bin Murâd. *Edviye-i Müfrede* (Metin-Sözlük), Hazırlayanlar: Canpolat M, Önler Z). Ankara: Türk Dil Kurumu Yayınları, 2007: 72-76.
24. Celâlüddin Hızır (Hacı Paşa). *Müntahab-ı Şifâ I*, Giriş-Metin, [Hazırlayan:] Önler Z. Ankara: Atatürk Kültür, Dil ve Tarih Yüksek Kurumu, Türk Dil Kurumu Yayınları, 1990: 20-22.
25. Hacı Paşa. *Hazâ Kitâbu't-Teshîl fi't-Tıbb li-Hacı Paşa*. İstanbul: Süleymaniye Kütüphanesi, Nuruosmaniye Koleksiyonu, No: 3575: 38b, 44b-45a [Ankara Üniversitesi Tıp Fakültesi, Tıp Tarihi ve Etik Anabilim Dalı Kütüphanesi'ne Prof. Dr. Feridun Nafiz Uzluk tarafından kazandırılan fotoğraf baskıları].
26. Tabîb İbn-i Şerîf. *Yâdigâr-ı 15. Yüzyıl Türkçe Tıp Kitabı Yâdigâr-ı İbn-i Şerîf* (Proje Danışmanı: Altıntaş A, Editör: Sakin O, Sadeleştirme: Sakin O, Transkripsiyon: Sakin O, Okutan Y, Koçer D, Yıldız M). İstanbul: Yerküre Kitaplığı, 2003: 72-73, 203-204.
27. Haķim Ḥayrû'd-dîn. *Ḥulâsatü't-ṭıbb*. Konya: İzzet Koyunoğlu Müzesi Kütüphanesi, No: 12030: 17-18.
28. Abdülvehhâb bin Yûsuf ibn-i Ahmed el-Mârdânî. *Kitâbu'l-Müntehab fi't-Tıbb* (823/1420): İnceleme-Metin-Dizin-Sadeleştirme-Tıpkıbasım, [Hazırlayan:] Bayat AH. İstanbul: Merkezefendi Geleneksel Tıp Derneği, 2005: 94-95.
29. Eşref bin Muhammed. *Hazâ'inü's-Saâ'dât* 1460 (H. 864), Hazırlayan: Şehsuvaroğlu BN. Ankara: Türk Tarih Kurumu Yayınları, 1961: 24
30. Aciduman A, İlgili Ö. İbn Sinâ'nın *el-Kânûn fi't-Tıbb* adlı eserinde "geriatri" ile ilgili bölümler. *Ankara Üniversitesi Tıp Fakültesi Mecmuası* 2010; 63: 41-47
31. Aciduman A, İlgili Ö, Şems Ş. İsmâ'îl Cürçânî'nin *Zabire-i Ḥ'arezşâbi* adlı ünlü eserinin XVI. yüzyıl Türkçe çevirisi *Kânûnu'l-İlac ve Şifâ'u'l-Emrâz li-Küllü Mizâc'da* "geriatri" ve "gerontoloji" ile ilgili bölümler. *Ankara Üniversitesi Tıp Fakültesi Mecmuası* 2014; 67: 99-108, 2014.

Multipl Sklerozisin İmmünpatogenezi

Kısım 1: Her plak aynı mıdır?

Immüpatholegenesis of Multiple Sclerosis
Part 1: Are all the plaques the same?

Atay Vural¹, Aslı Tuncer Kurne¹, Rana Karabudak¹

¹ Hacettepe Üniversitesi Tıp Fakültesi Nöroloji Anabilim Dalı

Geçtiğimiz 10 yıl nörolojide nöroimmunolojik hastalıkların giderek ön plana çıktığı bir dönem olmuştur. Özellikle multipl sklerozis, nöromyelitis optika ve limbik ensefalitlerin immünpatogenezi hakkındaki bilgiler çok artmış, söz konusu hastalıkların tanı ve tedavisiyle ilgili yeni tedaviler keşfedilmiştir. Nörolojik ve immün sistem gibi vücudun en karmaşık iki sisteminin hatalı etkileşmesi sonucu oluşan bu hastalıklar tüm nöroloji uzmanlarının meslek hayatları boyunca pek çok kez karşılaşacağı hastalıklardır. Bu hastaların bilinçli bir şekilde takiplerinin yapılabilmesi için, nörologların hastalık immünpatogenezleri hakkında bilgi sahibi olmaları elzemdir. İki kısımdan oluşan bu derlemede, nöroimmunolojik hastalıkların prototipi olan multipl sklerozisin immünpatogenezi anlatılarak, tıp öğrencilerinin, nöroloji asistan ve uzmanlarının nöroimmunoloji bilgilerinin artırılması hedeflenmiştir. Bu ilk kısımda, multipl skleroz plaklarının histopatolojik özelliklerinden bahsedilerek, MR görüntüleme lezyon yükü çok fazla olan bir kişinin klinik durumu çok iyi olabilirken, neden daha az sayıda lezyonu olan birinin kliniğinin çok daha ağır olabileceği gibi sorulara yanıt aranacaktır.

Anahtar Sözcükler: Multipl Skleroz, Patogenez, İmmünoloji, Histoloji

Neuroimmunological disorders came to the forefront in neurology in the past decade. Especially, our knowledge on multiple sclerosis, neuromyelitis optica and limbic encephalitis have massively grown and important diagnostic and therapeutic advances have been made. These disorders arise from the faulty interaction of the two most complex systems of human body: neurological and immune systems. Neurologists will encounter these disorders many times in a life time and they will need an understanding of the immunopathogenesis in order to be able to treat such diseases. In this two-part review, we aim to increase knowledge of medical students, neurology residents and neurologists on neuroimmunology. We will try to do this by explaining immunopathogenesis of the prototypical disorder: multiple sclerosis. In this first part, we will describe the types and histopathological characteristics of multiple sclerosis plaques and try to answer the intriguing question of why some patients with excessive number of lesions are in good clinical condition, while the others with lower plaque load have severe disease.

Key words: Multiple Sclerosis, Pathogenesis, Immunology, Histology

Plan:

Kısım I

1. Giriş
2. Histopatolojik çalışmalar
 - 2.1. İncelemede kullanılan yöntemler
 - 2.2. Plak çeşitleri
 - 2.3. Aktif plak paternleri
 - 2.3.1 Dört patern hipotezi
 - 2.3.2 Paternlerin evrimi hipotezi
 - 2.3.3 İleri evrelerde plak paternleri
 - 2.4. Gölge plaklar
 - 2.5. Kortikal plaklar

Kısım II

3. Hastalığın doğuşu: DAE modelinden öğrenilenler
 - 3.1. Modeller
 - 3.2. İlk başta neler oluyor?
 - 3.2.1 Birinci dalga ve immünsürveyans kavramı
 - 3.2.2 İkinci dalga: Lenfosit olimpiyatları ve kemokinler
 - 3.3. İmmün hücrelerin kan-beyin bariyerinden geçişi
 - 3.4. Relaps ve remisyonların üç silahşörü
4. Manyetik rezonans görüntülemenin öğrettikleri
 - 4.1. Konvansiyonel MRG'nin öğrettikleri
 - 4.2. Non-konvansiyonel MRG'nin öğrettikleri
5. Sonuç

Geliş tarihi : 03.08.2015 • Kabul tarihi: 17.02.2016

İletişim.

Dr. Atay Vural

E-posta : atayvural@gmail.com

Tel: 0 312 305 18 06

Faks: 0 312 309 34 51

Hacettepe Üniversitesi Tıp Fakültesi Nöroloji Anabilim Dalı
Sıhhiye, 06100 Ankara

Günümüzde bir multipl skleroz (MS) hastasının takibinde en yararlı yöntem manyetik rezonans görüntülemesidir (MRG). Elde edilen görüntülerde kontrast madde tutan lezyon olup olmadığına bakılır, önceki MRG'ye göre lezyon yükünde artış olup olmadığı incelenir ve sonuçta tedavi uygun şekilde düzenlenir. Ancak hastalığın nasıl başladığı, T1 kesitlerde halka şeklinde kontrast tutan lezyonların nasıl oluştuğu, T2 ve fluid attenuated inversion recovery (FLAIR) kesitlerinde birbirine benzeyen diğer plakların gerçekten aynı olup olmadığı ve normal görünen beyaz cevherin (NGBC) ve korteksin de gerçekte hastalıklı olup olmadığı gibi önemli bilgiler hekim tarafından bilinmez. Çünkü bu bilgiler konvansiyonel MRG görüntüleriyle elde edilemez. Son on yılda, geliştirilen yeni tekniklerle birlikte; gerek insanda, gerek hayvan modelleriyle yapılan çalışmalar sayesinde bu soruların bir kısmına cevap sağlayacak önemli bulgular elde edilmiştir. Bu çalışmaların üç ayağını insandaki otopsi/biyopsi materyallerinin histopatolojik incelemeleri, deneysel alerjik ensefalomyelit (DAE) çalışmaları ve non-konvansiyonel MRG çalışmaları oluşturmaktadır.

Bu derleme ile, bütün bu alanlardaki önemli gelişmelerin bir araya getirilerek hastalıkla uğraşan uzmanların hastalığın başlangıcı, gelişimi ve ileri evrelerindeki mekanizmalar hakkında bilgilerinin derinleştirilmesi hedeflenmektedir.

1. Histopatolojik çalışmalar

Multipl sklerozun - halen geçerliliğini koruyan - ilk histopatolojik tanımlaması 1868 yılında Jean-Martin Charcot tarafından yapılmıştır. Bu tanıma göre MS, beyinde fokal inflamasyon ve demiyelinizasyon alanlarıyla karakterize sert plaklardan oluşan bir hastalıktır. Gliosis ve görece akson korunumu da o dönemden bu yana iyi bilinen diğer özelliklerdir (1).

1990'larda Lucchinetti ve arkadaşları (2) tarafından yapılan öncü çalışmalarda, üç farklı merkezin katılımıyla bir otopsi/biyopsi koleksiyonu oluşturulmuş, hastalığın patogenezinin aydınlatılması ve farklı klinik özellik

gösteren hastalarda farklı patogenezinin rol oynayıp oynamadığının incelenmesi hedeflenmiştir. İkibin yılında yayınlanan ve detaylı immünohistokimyasal (IHK) inceleme sonuçlarının sunulduğu çalışmayla, MRG ve rutin IHK kesitlerinde benzer görünen plakların, aslında dört farklı immüno-patern gösterdiği gösterilmiştir (2). O tarihten beri Avustralya'daki otopsi vakaları üzerindeki çalışmalar; Hollanda Beyin Bankasının ve İngiltere'deki MS beyin bankasının konu hakkındaki yayınları bilgi birikimini arttırmanın yanı sıra tartışmaların da alevlenerek devam etmesine sebep olmuştur.

1.1 İncelemede kullanılan yöntemler

Büyük hacmi ve çabuk nekroza gidebilmesi nedeniyle incelemesi oldukça zor olan insan beyni otopsi/biyopsi materyallerinin en etkili şekilde incelenebilmesi için son on yılda bazı standartlar getirilmiştir. Kullanılan boyaların çeşitliliğinin artması dışında, bazı merkezlerde beyin kesitlerine MRG yapılarak *in vivo* saptanmayan plakların da tespit edilmesi ve incelenmesi mümkün hale gelmiştir (3, 4).

İmmünohistokimya yapılacak kesitler bir kez belirlendikten sonra, ilk olarak parafine gömülü kesitler hemotoksilen-eosin (HE), miyelin boyası olarak luksol-fast mavisi (LFB) ve aksonlar için de gümüş boyalar ile boyanır. Dondurulmuş kesitler sindirilmiş miyelin parçacıkları için oil-red-O ile boyanır. Ayrıca miyelin basic protein (MBP), miyelin oligodendrocyte protein (MOG), miyelin associated glycoprotein (MAG), proteolipid protein (PLP), 2'3'-cyclic nucleotide 3'-phosphodiesterase (CNP), HNK-1 gibi diğer özgül miyelin ve oligodendrosit boyaları; makrofajlar ve mikroglyalar için MRP14, CD68 veya KiM1P; lenfositler için CD3, 4, 8 ve 20; dendritik hücreler için CD209; astrositler için glial fibrillary protein (GFP), kompleman ve immünglobulinler ve MHC-II boyaması da sıklıkla kullanılan diğer immünohistokimyasal boyalardır (2, 5, 6).

Aktif bir plak içerisindeki hasarlanmış miyelin tabakası, makrofajlar tarafından immünglobulinler, kompleman ve diğer doğal bağışıklık reseptörleriyle fagosite edilir ve takiben lizozomlar tarafından yıkılır. Değişik büyüklükteki miyelin proteinleri değişik hızlarda yıkılır, bu nedenle makrofajların lipid yıkım ürünü içeriğinin tespit edilmesi, plak yaşının tespiti için iyi bir yöntem sağlar. CNPaz, MOG, MAG gibi küçük proteinler daha çabuk yıkıldıkları için bir-üç günlük erken aktif lezyonlar içinde bulunurken; PLP, MBP gibi büyük proteinler 10 güne kadar sebat edebilirler ve geç aktif lezyonların içinde de tespit edilirler. İnaktif plaklarda ise PAS veya oil-red-O pozitif nötral lipid parçacıkları bulunur (7).

1.2 Plak çeşitleri

Bir MS hastasına MRG çekildiğinde T2 veya FLAIR'da hiperintens, T1'de ise izo- veya hipointens görünen çok sayıda plak görülür. Makroskopik olarak aktif plaklar yumuşak, sınırları belirsiz ve pembe renkli, kronik plaklar ise keskin sınırlı, sert ve gri renkli görünür (7). Görünürde birbirine benzeseler de bu plaklar aynı kişide ve/veya kişiler arası çok farklı histopatolojik özellikler gösterebilir (8). Lezyon yükü çok fazla görünen bir kişinin klinik durumu çok iyi iken, az sayıda lezyonu olan birinin kliniğinin çok daha ağır olabildiğinin temel sebebi budur.

Plakların sınıflandırılması temel olarak plağın aktif olup olmadığına, yaşına ve miyelinizasyon durumuna göre yapılır (7,9). Buna göre **akut aktif plaklar** lipid içeren makrofajlar tarafından yaygın olarak infiltre edilmiş (*makrofaj denizi* de denir), demiyelinize, aksonların görece korunduğu, yoğun perivasküler ve parenkimal T hücre ve bir miktar B hücre infiltrasyonunun eşlik ettiği, değişik oranlarda oligodendrosit hasarının görüldüğü plaklardır. Plak merkezinde oligodendrosit prekürsörlerinin eşlik ettiği erken remiyelinizasyon alanları da sıklıkla eşlik eder. Belirgin reaktif astrositoz tipiktir ve neoplazmlarla karıştırılabilir. Aksonlar görece korunsa da şişlikler, β -amiloid öncül proteininin

birikimi ve hasarlanmalar eşlik edebilir. Aksonal hasar demiyelinizasyon kadar belirgin ise daha çok iskemik hastalıklar düşünülmelidir (7). Aktif plakların histopatolojik olarak dört farklı patern gösterdiğinden bahsedilmiştir (2). Bir sonraki bölümde bu konuya ayrıntılarıyla değinilecektir.

Kronik aktif plaklar sınırları belirgin, myelin içeren makrofajların yoğun olarak plak sınırlarında görüldüğü, merkezi ise hiposelüler, gliotik ve inaktif görünen plaklardır. **Sönmekte olan (smoldering) plaklar** ise plak çeperlerinde az sayıda myelin içeren makrofaj bulunan, kronik plaklardır. **İnaktif plaklar** çok az sayıda hücre içeren, demiyelinize, önemli miktarda akson ve oligodendrosit kaybının eşlik ettiği, gliotik plaklardır. **Gölge plaklar** ise remiyelinize olmuş keskin sınırlı plaklardır ve sayıları iyi klinik gidişle ilişkilidir (7).

Normal görülen beyaz cevherin incelendiği bir çalışmada, demiyelinizasyon görülmeksizin aktive mikroglial hücre öbeklerinin görüldüğü alanlar tespit edilmiş ve bunlara **preaktif plaklar** adı verilmiştir (10).

Akut ve kronik aktif plaklar relapsların halen görüldüğü hastalarda daha sık görülürken, sönmekte olan ve gölge plaklar daha çok primer ve sekonder progresif MS hastalarında görülmektedir (7).

1.3 Aktif plak paternleri

Multiple Skleroz nasıl başlar? Beynin içinden kaynaklanan bir hastalık mıdır yoksa dış etkenlerin tetiklemesiyle beyne karşı gelişen immünolojik bir reaksiyon mudur? Dejeneratif süreçler mi ön plandadır yoksa inflamatuvar süreçler mi? Tek bir hastalık mıdır yoksa heterojen bir grup hastalık mıdır? Bütün bu temel sorular MS camiasında halen tartışılmaktadır ve her bir cephesi saygın bilim insanlarının oluşturulan gruplar arasında fikir ayrılıklarına sebep olmaktadır.

1.3.1 Dört patern hipotezi

Daha önce bahsedildiği gibi, 2000 yılında Lucchinetti ve arkadaşları (2) tarafından yayınlanan 49 biyopsi, 32 otopsi vakası üzerinde yapılmış olan detaylı

immünohistokimyasal (IHK) incelemelerle dayalı çalışma büyük yankı uyandırmıştır. Bu çalışmada incelenen bütün plakların dört immünopaternden birine ait olduğu ve bir insanda yalnız bir çeşit immünopatern görülebildiği bildirilmiştir. Buna göre hastalığın patogenezinin kişilerarası heterojenite gösterdiği iddia edilmiştir (2, 11).

Dört paternde de yoğun makrofaj ve lenfosit infiltrasyonu ortak nokta olmakla birlikte kompleman ve immünglobulin varlığı ve oligodendrosit apoptozu olup olmaması paternlerin birbirinden ayrılmasında kistas olarak kullanılmıştır. İnflamasyonun ne kadar yoğun olduğu milimetreküpteki ortalama hücre sayılarından net olarak anlaşılabilir. Buna göre bir akut aktif bir plak içinde milimetreküpde yaklaşık 1000 adet makrofaj, 100-150 adet T hücre, 5 adet plazma hücre bulunmaktadır. Oligodendrosit sayısı Patern I ve II'de 250/mm³, Patern III ve IV'te 50/mm³ tür. Patern I ve II'de T hücre ve makrofaj aracılı mekanizmalar ön planda olup, Patern II'de P'den farklı olarak kompleman aracılı sistem ve immünglobulinler de bol miktarda tespit edilmektedir. Patern III'te plak çevresinde oligodendrosit apoptozu en önemli patoloji iken, immünglobulin, kompleman ve remiyelinizasyon görülmez. Patern IV'de ise oligodendrositler distroftiktir. Patern I ve II'ye uyan plaklar venüller etrafında görülürken, Patern III ve IV daha çok damarlardan uzakta, parenkim içerisinde saptanmıştır. Patern III'te plak sınırları belirsizdir. Hatta bazı plaklarda Balo-benzeri konsentrik demiyelinize/miyelinize alanlar görülmüştür. Yine Patern III'te makrofajlarca özgül olarak MAG proteinin yıkıldığı, diğer miyelin proteinlerinin ise korunduğu bildirilmiştir. Diğer paternlerde ise bütün miyelin proteinleri beraber yıkılmaktadır. (2) Paternlerin görülme sıklığına gelince, Lucchinetti ve arkadaşlarına (2) göre Patern I MS hastalarının %15'inde, Patern II %58'inde, Patern III %26'sında, Patern IV ise %1'inde görülmektedir.

1.3.2 Paternlerin evrimi hipotezi

Patern III'ün ilginç bir özelliği, bu paternin hemen tamamen yalnız 1-2 aylık semptomları bulunan kişilerde saptanmış olmasıdır. Patern II ise bütün evrelerde benzer oranlarda saptanmıştır (2). Bu durum Patern III'ün hastalığın erken evrelerine özgü olabileceğini düşündürmüştür. Özellikle Avustralyalı araştırmacı Barnett ve arkadaşlarının (5) 2004 yılında yayınlanan, beyin sapı tutulumu nedeniyle atak başlangıcından 17 saat sonra ölmüş bir hastada ve yine erken evrede hayatını kaybeden diğer altı hastada yaptığı otopsi bulguları yeni bir hipotezin doğmasını sağlamıştır (5,13). Bu hipoteze göre bir plağın oluşumu ilk olarak plak bölgesinde yaygın oligodendrosit apoptozu ile başlar. Saatler içinde gerçekleşen bu ilk evrede (*pre-fagositik evre*) aktive mikroglialardan başka hücre görülmez, ayrıca henüz miyelin korunmuştur bu nedenle plak kolaylıkla fark edilmeyebilir. Kompleman pozitifliği ile birlikte mikroglialar da aktive olur ve apoptotik oligodendrositleri fagosite eder. 1-2 gün içinde oligodendrositler ortadan kaybolur ve miyelin tabakaları dejenere olarak vakuollü bir görünüm alır. Bu modele göre makrofajlar, T hücre ve diğer hücrelerin plağa yerleşmesi görece geç bir hadisedir ve dejenere olan miyelin tabakalarını makrofajlar tarafından fagositozu hastalık belirtilerinin zirve yaptığı ikinci ve üçüncü günlerde gerçekleşir (*fagositik evre*). Plak merkezinde remiyelinizasyonun başlaması da bu dönemde olur. İlk olarak oligodendrosit öncül hücreleri görülmeye başlar ve bir-iki hafta içerisinde matür oligodendrositler haline gelirler. Bu nedenle T-lenfositleri ve makrofajların bu ilk evrede zarar verici olmaktan çok iyileştirici etki sağladığı düşünülmektedir. Bu hipoteze göre oligodendrosit apoptozunu neyin başlattığı bilinmemektedir ve virüsler, hipoksik hasar, mikroglialdan salınan sitokinler sorumlu olabilir.

Bu plak modeli Lucchinetti ve arkadaşlarının (2) tarif etmiş olduğu Patern III'e benzese de kompleman aktivasyonunun görülmesi ve remiyelinizasyonun eşlik etmesi gibi temel farklılıklar göstermektedir. En önemli fark ise bu modelin ayrı bir patern değil özellikle hastalığın ilk yıllarında tüm plakların başlangıcını temsil eden temel bir mekanizma olabileceğini önermektedir (14,15). Multiple Skleroz patogenezinde miyeline karşı otoreaktivite göster-

ren T-lenfositlerin sistemik bir sebeple hasarlanan kan-beyin-bariyerini (KBB) geçerek dokuya yerleştikleri ve orada makrofajları aktive ederek miyelin ve doku hasarına yol açtıkları, hastalığın bu şekilde oluştuğu şeklinde yaygın bir görüş vardır. Prineas ve arkadaşlarına göre Barnett (5) miyelin hasarını başlatan olay beyin dışından değil beyin içinden gelir. Yani oligodendrositler bir sebeple apoptoza giderler ve oluşan miyelin parçacıklarını temizlemek için doğal bağışıklığın bir sonucu olarak (T-lenfosit aracılı adaptif bağışıklığın değil) makrofajlar dokuda birikir ve miyelin fagositozunu başlatırlar. T ve B lenfositlerin dokuda birikmesi makrofajlardan sonra gerçekleşir. Prineas grubu bu hipoteze destek olarak Patern II ve III özelliklerini taşıyan plakların aynı kişide görülebildiği şeklindeki gözlemlerini sunmaktadır (5).

2009'da aynı grup ikinci bir çalışma yayınlayarak bu modeli daha ayrıntılı hale getirmiştir (16, 17). Buna göre yeni oluşmakta olan bir plak üç kısımdan oluşur: Prefagositik alan, fagositik alan ve postfagositik alan. En dışta yer alan prefagositik bölgede yalnız aktive mikroglialar bulunur, oligodendrositler apoptotik görünümündedir ve sayıları çok azalmıştır ya da hiç görünmeyebilirler. Myelin ise hafif soluk görünmekle birlikte büyük oranda korunmuştur. Takip eden fagositik alanda ise yoğun miyelin fagosite edici makrofaj infiltrasyonu, kompleman ve immunglobulin boyanması görülmektedir. T ve B lenfosit sayısı ise belirgin olarak azdır. Postfagositik alanda ise oil-red-O pozitif lipid yıkım ürünleriyle dolu makrofajlar ve diğer bölgelerden on kat fazla sayıda T lenfositler görülmektedir. Perivasküler kılıflar da bu bölgelerde diğer bölgelere kıyasla çok daha kalabalık görünümde olup 400 hücreye kadar çıkabilmekte ve değişen oranlarda CD4 ve CD8 T lenfositler, B lenfositler ve plazma hücrelerinden oluşmaktadır. Antijen sunan hücre (ASH) olarak MHC-II pozitifliği gösteren lenfositler, makrofajlar ve dendritik hücreler bu alanlarda gösterilmiştir (16).

Bu bulguların otopsi/biyopsi materyallerinde çok nadiren görülmesi bu hipotezin diğer gruplarca eleştirilmesine yol açmakla birlikte diğer çalışmaların çoğunun ileri evrelerdeki hastalarda yapıyor olması nedeniyle bu hipotez de dört patern hipotezi gibi doğrulanmayı beklemektedir. Lucchinetti ve arkadaşları (2) yakın zamanda yukarıdaki hipoteze karşı delil olarak nöromiyelitis optika (NMO) hastalarında yaptıkları otopsi çalışmasını öne sürmüşlerdir. Bu çalışma ile, başlangıç evresindeyken ölen NMO hastalarında, Barnett ve arkadaşlarının (5) 2004'te yayınladıkları 17 saatlik indeks vakada saptanan bulgularla çok benzer histopatolojik bulgular saptadıklarını bildirmişler ve Prineas grubunun vakalarının klinik olarak da NMO ile uyumlu olduğunu ileri sürerek bu vakaların aslında MS değil NMO hastası olabileceğini iddia etmişlerdir (18). 2014'te yayınladıkları yeni çalışmada ise farklı 2 zamanda biyopsi yapılmış MS hastalarında, her iki biyopside de aynı paternin görülmeye devam ettiğini bildirmişlerdir. Bu bulgunun, farklı hastalarda farklı paternlerin görülebildiği, ancak aynı hastada hep aynı paternin görüldüğü hipotezini desteklediğini iddia etmişlerdir (19). Bağımsız grupların hem erken hem de ileri evre hastalarda yapacakları histopatolojik çalışmalar konunun aydınlatılmasına katkı sağlayacaktır.

1.3.3 ileri evrelerde plak paternleri

Yukarıda bahsedilen iki grubun çalışmaları en fazla birkaç yıldır hastalık belirtileri gösteren kişiler üzerinde yapılmıştır. Hollandalı bir grup ise uzun süredir hasta olan bir grubu (ortalama 22,2 yıldır hasta olan 39 otopsi vakası) incelemiş kişilerarası heterojenitenin bu grupta da var olup olmadığı sorusuna cevap aramıştır. Çalışmanın sonunda tüm hastalarda ve tüm plaklarda tek bir immünopatern saptanmıştır. Patern II ile uyumlu olan bu patern dışında çok nadiren apoptotik oligodendrositler saptanmıştır. Makrofajların sıklıkla kompleman ve immunglobulinlerle kolokalizasyon gösterdiği saptanmış, miyelin fagositozunun opsonizasyon ve kompleman aktivasyonunu takiben hızla gerçekleştiği tespit

edilmiştir. Bu bulgular hastalığın erken evrelerindeki patojenik heterojenitenin (ister kişilerarası ister aynı kişide farklı evrelerde olsun) ilerleyen evrelerde tek bir patojenetik tipe evrimleştiği şeklinde yorumlanmıştır (6, 20).

Uzun süredir hasta olan bireylerde remiyelinize olmuş gölge plakların da az görüldüğü bilinmektedir. 2002'de yayınlanmış bir çalışma bu durumun sebebinin araştırmış, sonuçta plaklarda miyelinizasyon kapasitesi olan oligodendrosit hücrelerin bulunmasına rağmen remiyelinizasyonun gerçekleşmediğini saptamıştır. Bu durumun sebebi olarak, uygun hücreler bulunmasına rağmen aksonların fazla hasarlanmış olmaları nedeniyle miyelinizasyon için gereken sinyalin oluşmadığı ve remiyelinizasyonun gerçekleşmediği fikri öne sürülmüştür (21).

2.1 Gölge plaklar

Kara deliklerin aksine gölge plaklar olumlu bir parametreyi, remiyelinizasyonu göstermektedir. Remiyelinizasyonu henüz akut plak evresinde oligodendrosit öncüllerinin demiyelinize olmuş çekirdek bölgesinde belirmesiyle ve olgunlaşarak miyelinizasyon kapasitesi kazanmasıyla başlamaktadır. Kronik plaklarda dahi bu öncül hücreler tespit edilmiş, ancak remiyelinizasyon gözlenmemiştir. Bunun sebebi olarak kronik plaklarda aksonların ileri derecede hasarlanmış olması ve oligodendrosit öncül hücrelerine gerekli sinyali ve trofik desteği verememeleri öne sürülmüştür (21).

Gölge plakların sayısı yaşam süresiyle pozitif korelasyon göstermektedir. Ancak hastalar arasında gölge plak oranları yani remiyelinizasyon kapasiteleri belirgin farklılık göstermektedir. Radyolojik olarak gösterilebilmeleri zordur. Histopatolojik çalışmalarda 51 vakalık bir seride 10 vakada %60-96, 34 vakada %0-25 remiyelinizasyon saptanmıştır (22). Bu plaklar erken aktif dönemde seyrek görülürler. RRMS ve PPMS'te, SPMS'e göre daha sık görülürler. Bazı gölge plaklarda (SPMS'te daha sık olarak) sınır bölgelerde reaktivasyon, aktif demiyelinizasyon ve plak büyümesi görülebilir (23).

2.2 Kortikal plaklar

Kortikal ve spinal kord atrofi hastalık ciddiyetiyle en iyi korelasyon gösteren parametredir (24). Kortikal atrofi sekonder progresif evrede hız kazanır (25). Son yıllardaki çalışmalar, sekonder progresif evredeki yavaş-progresif seyirli kortikal gri cevher hasarına bağlı olduğunu düşündürmektedir (9).

Bununla birlikte günlük pratiğimizde kullandığımız MRG cihazları ve teknikleri kortikal lezyonları göstermede yetersiz kaldıkları için ileri evrelerde kortikal atrofi belirginleşene kadar korteksin etkilenmediği ya da az etkilendiği yanılmasına kapılırız. Hâlbuki yüksek çözünürlüklü MRG cihazlarının ve non-konvansiyonel MRG tekniklerinin gelişmesi sayesinde klinik izole sendrom evresinde bile %30-40 hastada beyaz cevher lezyonlarıyla birlikte kortikal plakların ve inflamasyonun gelişmekte olduğunu artık biliyoruz (26,27). Ayrıca bulgular, kortikal patolojinin beyaz cevher patolojisinden bağımsız ilerlediğini ve hatta kimi hastalarda baskın patoloji olabildiğini göstermektedir (28). Kortikal lezyonların birikimi RRMS'ten SPMS'e geçişte önemli rol oynar (29). Bu lezyonlar singulat gi-

rus, frontal ve temporal korteksler ve hipokampusta daha sık görülür. Primer motor korteks ve oksipital kortekte ise daha hafiftir. Ayrıca talamus, bazal ganglia, hipotalamus, se-rebellum ve spinal kord grimmaddesinde de görülebilir (9).

Kortikal lezyonlar son yıllardaki histopatolojik çalışmalarla ayrıntılı bir şekilde tarif edilmeye başlanmıştır. Buna göre topografik olarak üç çeşit kortikal plak bulunmaktadır: Subpial, lökokortikal ve intrakortikal²⁶. Lökokortikal plaklar %50 oranında görünürken, subpial plaklar %34, intrakortikal plaklar %17 oranında görülür. Kortikal plaklar beyaz cevher plaklarından farklı inflamasyon özellikleri gösterir. Özellikle ileri evrede kortekte inflamatuvar hücre çok az sayıda bulunur. Erken evrede ise kortikal plakların yaklaşık %80'inde T-hücre infiltrasyonu, %40'ında makrofaj infiltrasyonu saptanmıştır. Bununla birlikte KBB geçirgenliği artmaz, kompleman aktivasyonu yoktur ve mikroglia aktivasyonu daha belirgindir. Özellikle 3. ve 5. kortikal tabakalarda nöronal apoptoz belirgindir. Normal görünüşlü gri cevherde de nöron apoptozu görülebilir. Özellikle meningeal inflamasyonun yoğun olarak gözleendiği

alanların yaklaşık %90'ında subpial plakların eşlik ettiği bilinmektedir. Bu durum inflamatuvar sitokinlerin difüzyonunun kortikal plakların patogene-zinde rol oynadığını düşündürmektedir (9,26).

İlerleyen evrelerde, özellikle sekonder progresif MS'te yaygın meningeal inflamasyonun ve kortikal lezyonların yükü artmaktadır. Hatta sulkusların derine indiği korunaklı bölgelerde ek-topik lenf folliküllerini andıran B-hücre agregatlarının oluştuğu da tespit edilmiştir. Bu agregatların oligoklonal bant pozitifliğine ve yüksek immunglobulin indeksine katkıda bulunuyor olabilecekleri düşünülmektedir. Meningeal inflamasyon ne kadar fazla ise subpial plaklar ve kortikal demiyelinizasyon ve atrofi de o kadar fazla olmaktadır (30).

Sonuç olarak, MR görüntülerinde daha çok dikkat çeken aksonal hasar ve inflamasyon yükü dizabiliteye katkıda bulursa da özellikle sekonder progresif evredeki yavaş seyirli ilerleyişi açıklamada yetersiz kalmaktadır. Kortikal gri cevher hasarının bu seyirde temel rol oynadığı bilinmelidir.

KAYNAKLAR

1. Clanet M, Jean-Martin Charcot. 1825 to 1893. *Int MS J* 2008;15:59-61.
2. Lucchinetti C, Bruck W, Parisi J, Scheithauer B, Rodriguez M, Lassmann H. Heterogeneity of multiple sclerosis lesions: implications for the pathogenesis of demyelination. *Ann Neurol* 2000;47:707-717.
3. De Groot CJ, Bergers E, Kamphorst W, et al. Post-mortem MRI-guided sampling of multiple sclerosis brain lesions: increased yield of active demyelinating and (p)reactive lesions. *Brain* 2001;124:1635-1645.
4. Bo L, Geurts JJ, Ravid R, Barkhof F. Magnetic resonance imaging as a tool to examine the neuropathology of multiple sclerosis. *Neuropathol Appl Neurobiol* 2004;30:106-117.
5. Barnett MH, Prineas JW. Relapsing and remitting multiple sclerosis: pathology of the newly forming lesion. *Ann Neurol* 2004;55:458-468.
6. Breij EC, Brink BP, Veerhuis R, et al. Homogeneity of active demyelinating lesions in established multiple sclerosis. *Ann Neurol* 2008;63:16-25.
7. Popescu BF, Lucchinetti CF. Pathology of demyelinating diseases. *Annu Rev Pathol* 2012;7:185-217.
8. Frohman EM, Racke MK, Raine CS. Multiple sclerosis--the plaque and its pathogenesis. *N Engl J Med* 2006;354:942-955.
9. Reynolds R, Roncaroli F, Nicholas R, Radotra B, Gveric D, Howell O. The neuropathological basis of clinical progression in multiple sclerosis. *Acta Neuropathol* 2011;122:155-170.
10. van der Valk P, Amor S. Preactive lesions in multiple sclerosis. *Curr Opin Neurol* 2009;22:207-213.
11. Ludwin SK. Understanding multiple sclerosis: lessons from pathology. *Ann Neurol* 2000;47:691-693.
12. Lucchinetti CF, Bruck W, Lassmann H. Evidence for pathogenic heterogeneity in multiple sclerosis. *Ann Neurol* 2004;56:308.
13. Pender MP. Oligodendrocyte apoptosis before immune attack in multiple sclerosis? *Ann Neurol* 2005;57:158; author reply 158-159.
14. Barnett MH, Henderson AP, Prineas JW. The macrophage in MS: just a scavenger after all? Pathology and pathogenesis of the acute MS lesion. *Mult Scler* 2006;12:121-132.
15. Barnett MH, Parratt JD, Pollard JD, Prineas JW. MS: is it one disease? *Int MS J* 2009;16:57-65.

16. Henderson AP, Barnett MH, Parratt JD, Prineas JW. Multiple sclerosis: distribution of inflammatory cells in newly forming lesions. *Ann Neurol* 2009;66:739-753.
17. Tsutsui S, Stys PK. Degeneration versus autoimmunity in multiple sclerosis. *Ann Neurol* 2009;66:711-713.
18. Bruck W, Popescu B, Lucchinetti CF, et al. Neuromyelitis optica lesions may inform multiple sclerosis heterogeneity debate. *Ann Neurol* 2012;72:385-394.
19. Metz I, Weigand SD, Popescu BF, et al. Pathologic heterogeneity persists in early active multiple sclerosis lesions. *Ann Neurol* 2014;75:728-738.
20. Raine CS. Multiple sclerosis: classification revisited reveals homogeneity and recapitulation. *Ann Neurol* 2008;63:1-3.
21. Chang A, Tourtellotte WW, Rudick R, Trapp BD. Premyelinating oligodendrocytes in chronic lesions of multiple sclerosis. *N Engl J Med* 2002;346:165-173.
22. Patrikios P, Stadelmann C, Kutzelnigg A, et al. Remyelination is extensive in a subset of multiple sclerosis patients. *Brain* 2006;129:3165-3172.
23. Bramow S, Frischer JM, Lassmann H, et al. Demyelination versus remyelination in progressive multiple sclerosis. *Brain* 2010;133:2983-2998.
24. Bonati U, Fisniku LK, Altmann DR, et al. Cervical cord and brain grey matter atrophy independently associate with long-term MS disability. *J Neurol Neurosurg Psychiatry* 2011;82:471-472.
25. Fisniku LK, Chard DT, Jackson JS, et al. Gray matter atrophy is related to long-term disability in multiple sclerosis. *Ann Neurol* 2008;64:247-254.
26. Lucchinetti CF, Popescu BF, Bunyan RF, et al. Inflammatory cortical demyelination in early multiple sclerosis. *N Engl J Med* 2011;365:2188-2197.
27. Calabresi PA. Inflammation in multiple sclerosis--sorting out the gray matter. *N Engl J Med* 2011;365:2231-2233.
28. Calabrese M, Filippi M, Gallo P. Cortical lesions in multiple sclerosis. *Nat Rev Neurol* 2010;6:438-444.
29. Stadelmann C. Multiple sclerosis as a neurodegenerative disease: pathology, mechanisms and therapeutic implications. *Curr Opin Neurol* 2011;24:224-229.
30. Magliozzi R, Howell O, Vora A, et al. Meningeal B-cell follicles in secondary progressive multiple sclerosis associate with early onset of disease and severe cortical pathology. *Brain* 2007;130:1089-1104.

Multipl Sklerozisin İmmünpatogenezi

Kısım 2: Hastalığın doğuşu ve yükselişi

Immünopathogenesis of Multiple Sclerosis
Part 2: The beginning and rise of the disease

Atay Vural¹, Aslı Tuncer Kurne¹, Rana Karabudak¹

¹ Hacettepe Üniversitesi Tıp Fakültesi Nöroloji Anabilim Dalı

İlk kısımda multipl sklerozisli bir hastanın MR görüntülemesinde gördüğümüz bütün plakların aynı anlama gelmediğinden, hastalar arası farklar olduğundan ve konvansiyonel MR görüntülerde göremesek de, kortekste de plaklar olduğundan bahsedilmişti. İkinci kısımda ise, önce hastalığın doğuşu ve yükselişi ile ilgili hayvan modellerinin *in vivo* görüntülemesiyle elde edilmiş veriler sunulacak, sonra da hasta takibinde kullanılan konvansiyonel ve nonkonvansiyonel MR görüntülerinden şimdiye kadar öğrendiklerimiz ve bu görüntüleme yönteminin kısıtlılıklarından bahsedilecektir. Bu bölümün sonunda, multipl sklerozis tedavisinde kullanılmakta olan ve/veya ileride kullanılabilir ilaçların bazılarının tedavi mekanizmaları hakkında bilgi sahibi olunması ve hasta takibinde birincil rol oynayan MR görüntülerinin daha bilinçli olarak yorumlanı hale gelmesi hedeflenmektedir.

Anahtar Sözcükler: Multipl Skleroz, Patogenez, İmmünoloji, Deney Modeli, Manyetik Rezonans Görüntüleme

In the first part of this review, we described that plaques that we see on MRI are not all the same, there are different plaque patterns between patients and although we cannot detect with conventional MRI, there are cortical plaques in almost all of the patients. In the second part, we will first concentrate on the first phase of disease. We will explain the data that we learned by *in vivo* imaging of animal models. Thereafter, we will review what we have learned from conventional and non-conventional MRI imaging, and discuss the shortcomings of these methods. After the completion of this section, we hope that readers will have knowledge on the mechanisms of some of the most widely used therapeutic agents and will be able to interpret MR images of MS patients more efficiently.

Key Words: Multiple Sclerosis, Pathogenesis, Immunology, Disease Model, Magnetic Resonance Imaging

Plan:

Kısım I

1. Giriş
2. Histopatolojik çalışmalar
 - 2.1. İncelemede kullanılan yöntemler
 - 2.2. Plak çeşitleri
 - 2.3. Aktif plak paternleri
 - 2.3.1 Dört patern hipotezi
 - 2.3.2 Paternlerin evrimi hipotezi
 - 2.3.3 İleri evrelerde plak paternleri
 - 2.4. Gölge plaklar
 - 2.5. Kortikal plaklar

Kısım II

3. Hastalığın doğuşu: DAE modelinden öğrenilenler
 - 3.1. Modeller
 - 3.2. İlk başta neler oluyor?
 - 3.2.1 Birinci dalga ve immünsüreyans kavramı
 - 3.2.2 İkinci dalga: Lenfosit olimpiyatları ve kemokinler
 - 3.3. İmmün hücrelerin kan-beyin bariyerinden geçişi
 - 3.4. Relaps ve remisyonların üç silahşörü
4. Manyetik rezonans görüntülemenin öğrettikleri
 - 4.1. Konvansiyonel MRG'nin öğrettikleri
 - 4.2. Non-konvansiyonel MRG'nin öğrettikleri
5. Sonuç

Geliş tarihi : 20.07.2015 • Kabul tarihi: 03.03.2016

İletişim.

Dr. Atay Vural

E-posta : atayvural@gmail.com

Tel: 0 312 305 18 06

Faks: 0 312 309 34 51

Hacettepe Üniversitesi Nöroloji Anabilim Dalı Sıhhiye, 06100
Ankara

1. Hastalığın Doğuşu: DAE modelinden öğrenilenler

3.1. Modeller

MS araştırmalarında kullanılan hayvan modellerine deneysel alerjik ensefalit (DAE) modeli adı verilir. İsminden de anlaşılacağı gibi bu model ilgili deney hayvanına, sıklıkla da fare veya sıçanların cilt altına, alerjik yanıt (tip 4/gecikmiş tip hipersensitivite reaksiyonu) oluşturmak amacıyla miyelin yapısında bulunan proteinlerin yüksek miktarda enjekte edilmesiyle oluşturulur. Böylece normalde santral sinir sistemi içerisinde immün sistemden korunmuş olan bu proteinlere karşı, bağışıklık sisteminde sensitizasyon gelişir. Bunun için seçilen deney hayvanının eksprese ettiği MHC II allelinin, dolayısıyla CD4 T-lenfositlerinin, verilen proteinle sensitize olmaya uygun olması gereklidir. Her insanda MS gelişmediği gibi, her deney hayvanı türünde de DAE gelişmemesinin nedenlerinden birisi budur. Ancak bu da DAE (veya MS) gelişimi için yeterli değildir. Sensitize olmuş CD4 pozitif lenfositlerin lenfoid dokularda miyelin antijeniyle tekrar karşılaşarak aktive olması ve santral tolerans mekanizmalarından da kaçabilmesi gereklidir. Miyelin proteinleri (PLP, MBP, MOG gibi), lenfoid dokularda antijen sunan hücreler tarafından CD4 + T-lenfositlere sunulur. Bu, bazen antijen sunan hücrelerin (ASH) SSS'den servikal lenf nodlarına migrasyonu, bazen de çözünmüş miyelin proteinlerinin lenfoid dokulara ulaşımını ASH'larca işlenmesiyle meydana gelebilir. CD4 + lenfosit aktivasyonunun ardından bu hücrelerin KBB'yi (kan beyin bariyeri - kan-BOS bariyeri) geçişi gerçekleşir (1). İnflamasyonu takiben SSS'de demiyelinizasyon, aksonal hasar, gliosis gibi MS için tipik bulgular meydana gelir.

Bu model MS hastalığının birebir eşdeğer modeli değildir. Hastalığın bazı özelliklerini yansıtmaktan yoksundur. Bu nedenle değişik proteinler ve değişik genetik temele sahip deney hayvanları kullanılarak ideal modele yaklaşılma çabası sürmektedir. Bununla birlikte en sık kullanılan yöntem olan MOG

proteini ile sensitizasyon oluşturulmasına dayanan model sayesinde SSS'nin immünolojik sistemle ilişkisine dair hem MS'te hem de enfeksiyon ve diğer immünolojik hastalıklarda rol oynaması kuvvetle muhtemel çok önemli biyolojik mekanizmalar saptanmıştır. Bu modelde MOG proteininin subkutan enjeksiyonu sonrası yaklaşık 14. günde özellikle spinal kordda yoğun lökosit infiltrasyonu-plak oluşumu/Gd geçirgenliği/motor semptomlar oluşur. Bu modelde hız kısıtlayıcı basamak periferik lenfoid dokularda sensitizasyonun gerçekleştiği basamaktır. İkinci bir yöntem olan adoptif-transfer modelinde ise aktive T lenfositleri immünize hayvandan ayrıştırılarak ayrı bir deneye transfer edilir. Periferik sensitizasyon basamağı atlanmış olduğu için bu modelde 3-4 gün sonra hastalık oluşur (2).

Özellikle immün sisteme karşı başka hiçbir organda bulunmayan ayrıcalıklarla (immune-privilege) korunan SSS'ye bağışıklık hücrelerinin nasıl olup da ve ne yollarla geçebildiği bu modeller ile yapılmış son yıllardaki çalışmalar sayesinde bugün büyük oranda bilinir hale gelmiştir (3). Bu bilgiler sayesinde hâlihazırda kullanılan tedaviler geliştirilmiş ve nice potansiyel tedavi hedefleri de saptanmıştır.

3.2. İlk başta neler oluyor?

Ransahoff'un (4) 2009 yılında Nature'daki yorum yazısında özetlediği gibi aynı yıl peşpeşe yayınlanan iki araştırma yazısı ile en baştan itibaren periferde sensitize olmuş immün hücrelerin SSS'ye nereden ve nasıl geçtikleri, hedefleriyle (miyelin proteinleri) nasıl karşılaştıkları, diğer immün hücreleri SSS'ye nasıl çağırdıkları, çağrılan hücrelerin SSS'ye hangi yolla geçtikleri ayrıntılı olarak gösterilmiştir. İlk aşama "birinci dalga", ikinci aşama ise "ikinci dalga" olarak adlandırılmıştır ve aşağıda bahsedilecektir (4).

3.2.1 Birinci dalga ve immünsurve-yans kavramı

Reboldi ve arkadaşlarının (5) çalışması ile "ilk dalga"nın oluşumu detaylarıyla gösterilmiştir. Buna göre periferde

sensitize olmuş Th17 hücrelerinin CXCR6 reseptörü ifade eden alttıpleri *koroid pleksustaki* venüllerden stromaya geçerler ve koroid epitelin stromal tarafındaki CXCL20 ligandı ile karşılaştıktan sonra BOS'a geçerek subaraknoid alan boyunca yayılarak beyin ve spinal korddaki tüm perivasküler alanlara ve diğer tüm beyin yüzeyine ulaşma imkânı elde ederler. Buralarda ilgili antijeni (örn. MOG) barındıran antijen-sunan-hücrelerle karşılaşırlar ve reaktif olarak karşılaştıkları yerlerde KBB'yi aktifleştirirler ve diğer immün hücreleri SSS'ye çağırırlar. Bu yola CXCR6-CXCL20 eksenini adı verilir. Bu bulguya delil olarak CXCR6 geni taşımayan farelerde diğer bütün T_H17 fonksiyonları normal olmasına rağmen bu hücreler koroid pleksustan BOS'a geçememekte ve neticede DAE oluşmamaktadır. Hatta bu hücreler başka bir yolla aktifleşmiş KBB'ye girebilmelerine rağmen henüz inflamasyon oluşmamış SSS'ye girme yetileri kaybolmuştur. Yabancılardan az sayıda T_H17 hücresi transferi yapıldığında ise bu hayvanlarda da MOG uygulanmasını takiben DAE'nin oluştuğu gözlenmiştir (5).

İnsanlarda da bu mekanizmanın geçerli olduğuna dair bazı önemli bulgular aynı yazıda sunulmuştur. Örneğin, insanda da koroid epitelyum hücreleri CXCL20 eksprese ederler, ayrıca ilk MS atağında BOS'ta CXCR6 eksprese eden T-hücre sayısı yüksek bulunmuştur. Hasta olmayan bireylerde CXCL20 hemen tamamen koroid pleksus epitelinde bulunurken, MS hastalarında ileri evrelerde astrositler de CXCL20 eksprese etmeye başlarlar (5)?.

Sonuç olarak bu çalışma ile CXCR6-CXCL20 ekseninin DAE oluşumunda ve SSS immünsurveyanısında temel rol oynadığı gösterilmiştir(5)?.

3.2.2 İkinci dalga: Lenfosit olimpiyatları ve kemokinler

Birkaç ay sonra Bartholomäus ve arkadaşlarının (6) yayınladığı çalışma ile de "ikinci dalga" aydınlatılmıştır. Bu çalışma ile ileri düzey mikroskopi teknikleri kullanılarak adoptif-transfer yöntemi ile DAE modeli oluşturulmuş hayvanlarda T-lenfositlerin KBB'yi ge-

çerek parenkime nasıl ulaştıkları gerçek-zamanlı video kayıtları ile kaydedilmiştir. (6, <http://www.nature.com/nature/journal/v462/n7269/supinfo/nature08478.html>). Bu videolarda görüldüğü gibi T-hücreleri şekilden şekle girerek ve venüller içinde ve etrafında adeta akrobatik hareketlerle önce perivasküler alana oradan da parenkime geçmektedirler. T-lenfositleri aktive olmuş KBB'ye ulaştıklarında önce yavaşlarlar, ardından yuvarlanma hareketleri başlar. Kısa bir süre sonra, genellikle kan akımının aksi yönüne doğru, emekleme hareketleri ile lenfositler diapedez için uygun bir yer tararlar. Bulduklarında, çok hızlı bir şekilde trans-endothel yolla diapedez gerçekleşir ve lümenin öteki tarafındaki gezinme ve tarama aktivitesi başlar. Lenfositler perivasküler alandaki antijen sunan hücrelerle, özellikle de makrofajlarla, tek tek iletişim kurarlar. Bu iletişim görsel olarak iki hücrenin birbirine sarılmasına benzer. Lenfositler bu esnada uygun antijenle karşılaştıkları takdirde ikinci kez uyarılmış olurlar ve de parenkime invaziv olarak inflamasyonu başlatırlar. Bu görüntüler Ransohoff tarafından güzel bir benzetmeyle "Lenfosit olimpiyatları" olarak isimlendirilmiştir (4). Okuyucuların bu etkileyici videoları izlemeleri tavsiye edilir.

İlk dalgada koroid pleksustan BOS'a geçişte kilit rol oynayan CXCR6-CXCL20 ekseninden; ikinci dalgada da aktive lenfositlerin KBB'yle karşılıklı etkileşiminden ve bu sayede parenkime geçtiklerinden bahsedilmiştir. Bu ikinci etkileşimin integrinler, kemokinler ve onların reseptörleri sayesinde gerçekleştiği bilinmektedir. DAE modelinde önemli rolü olan kemokinler popüler bir araştırma konusudur ve tedavi potansiyeli açısından önemli bir hedef teşkil etmektedirler. Hâlihazırda klinikte çok önemli bir yeri olan natalizumab bir integrin ($\alpha 4\beta 1$) antagonistidir. Sağladığı başarıya karşın ciddi yan etkilerinin olması nedeniyle kemokinleri ve reseptörlerini hedef alacak yeni ajanların geliştirilmesi halen önemli bir tedavi potansiyeli taşımaktadır. Kemokin ve reseptörlerinden ön plana çıkan üçü CCR4, CCR7 reseptörleri ve endotel hücrelerinde ifade edilen CXCL12 li-

gandır. CXCL12 sağlıklı bireylerde endotel hücrelerin abluminal yüzeyinde ifade edilen bir kimyasal çekici moleküldür. Abluminal yüzeyde kaldığı sürece CXCR4 ifade eden lenfositler damar içinde kalır. DAE gibi hastalık durumlarında ise CXCL12 ifadesi abluminal taraftan luminal tarafa kayarak lenfositler üzerinde bulunan özellikle CXCR4 ve bazen de CXCR7 reseptörleri ile etkileşime müsait hale gelir. Böylece lenfositlerin KBB'ye adezyonu sağlanır ve KBB'yi geçişini sağlayan diğer moleküler mekanizmalar aktive olur. İnsanda da otopsi materyallerinde, MRG ile saptanan demiyelinizan plaklarda beyin diğer kısımlarına oranla lenfositlerde CXCR4, endotelde ve astrositlerde de CXCL12 ifadesinin arttığı gösterilmiştir (7). Başka bir çalışmada, CXCR7'nin endotel hücrelerinde de ifade olabildiği, iltihabi durumlarda artış göstererek CXCL12'nin internalizasyonuna ve luminal tarafa geçişinde rol oynadığı gösterilmiştir. Deneysel olarak CXCR7 bloke edildiğinde VCAM ifadesi (integrin reseptörü) azalmıştır hastalık aktivitesi de hafiflemiştir (8).

3.3. İmmün hücrelerin kan-beyin bariyerinden geçişi

Birinci dalga ile veya aktive T-lenfositler sayesinde aktive olmuş KBB bölgelerinde, integrinler ve kemokinlerin etkisiyle lenfositler önce yavaşlarlar, ardından endotel hücreler üzerinde yuvarlanırlar daha sonra endotel yüzeyde emekleyerek tarama hareketini gerçekleştirirler (6). Uygun bir yer bulunduğu diapedez iki yoldan birisiyle, ya paraselüler yolla endotel hücreler arasından ya da trans-endothel yolla hücre içinde oluşan bir kanalla endotel hücrenin direkt içinden gerçekleşir (9). Filopodya adı verilen ayaksız çıkıntılarla endotel hücrelerine tutunan lenfositler farklı moleküler araçlar sayesinde iki yoldan birisiyle önce endotel hücrelerin abluminal tarafına ulaşırlar. Elektron mikroskopi (EM) çalışmaları ile hem filopodyalar, hem de endotel hücreleri içinde oluşmuş migrasyon kanalı gösterilebilmiştir (10). Bu küçük kanal içerisinden lenfositler sıkışıp uzayarak geçebilmektedir. Burada önce perisit

uzantıları, ardından bazal membran yapısındaki açıklıklardan geçerek perivasküler alana geçerler. Konfokal mikroskopi çalışmaları ile de mikrodamarların etrafını çepeçevre saran bazal membranın yapısında seyrek olarak küçük açıklıkların bulunduğu gösterilmiştir. Lenfositlerin çoğu zaman akım yönünün aksi istikametinde yaptıkları emekleme ve tarama hareketinin, diapedez uygun bu tarz noktaları bulmak olduğu düşünülmektedir (6).

KBB'nin immün hücrelere karşı bariyer özelliğini yitirdiği kronik evrelerde ise reaktif astrositler bu görevi yerine getirmektedir. Beyindeki yara oluşumu olarak bilinen, her türlü SSS hasarında görülen reaktif gliozisin (veya astrositozis) kronik MS plaklarında özellikle perivasküler alanlarda yoğun olarak görüldüğü ve KBB'yi geçerek perivasküler alana ulaşmış inflamatuvar hücrelere karşı adeta ikinci bir bariyer görevi gördüğü gösterilmiştir. Genetik olarak gliozisin engellendiği deney hayvanlarında oluşturulmuş EAE modellerinde hastalığın belirgin olarak daha ağır seyrettiği tespit edilmiştir (11).

3.4. Relaps ve remisyonların üç silahşörü

Hastalığın başlangıcında önemli rol oynayan mekanizmalardan bahsettikten sonra bu noktada devam eden hastalıkta relaps ve remisyonlarla ilişkisi gösterilmiş üç molekülden söz etmek yerinde olacaktır (12). Bu moleküllerden ilki $\alpha 4\beta 1$ integrin molekülüdür. Bu molekül lenfositler üzerinde bulunan bir hücre adezyon molekülüdür. MS ve DAE'de T-lenfositlerin endotele adezyonunda temel rol oynayan molekül olduğu bilinmektedir. Bu moleküle karşı geliştirilmiş bir monoklonal antikorun (natalizumab) MS tedavisindeki başarı bu molekülün ve ligandlarının hedeflenmesinin akılcı bir tedavi hedefi olacağını göstermiştir. Bu molekülün endotel yüzeyinde bulunan ligandlarından ilki VCAM'dir (vascular cell adhesion molecule). Daha az bilinen ikinci ligandı ise *osteopontin*'dir. Bu kuvvetli proinflamatuvar molekül tıpkı tümör nekrozis faktör- α (TNF- α) gibi ismi nedeniyle MS patogenezi ile ilişkisiz görünse de, MS plaklarında en çok ifade edilen be-

şinci moleküldür ve endotel dışında pek çok hücrede de üretilir. Endotel yüzeyinde $\alpha 4\beta 1$ integrin ile etkileşmesi sonucu lenfositlerde nükleer faktör kapp B (NF- κ B) yolu aktive olur, Th1, Th2, Th17 lenfosit farklılaşması gerçekleşir ve IFN- γ , IL-17 gibi proinflatuar sitokinler salgılanır (13). İkinci ana etkisi ise bu molekül lenfositler içerisinde FOXO3A yolu aracılığıyla apoptozu inhibe ederek otoreaktif T-lenfositlerin ömrünü uzatmasıdır. Bu durumla uyumlu olarak DAE modelinde rekombinan osteopontin verilmesi relapsı başlatır (14). Relaps sırasında verilmesi ise remisyonu engelleyerek hastalığın kronikleşmesine katkıda bulunur. İnsanda osteopontin serum konsantrasyonunun relapslar sırasında arttığı saptanmıştır (15). Tedavide en sık kullanılan ajanlardan biri olan interferon- β 'nın dendritik hücreler ve mikroglialar üzerindeki tip 1 IFN reseptörlerine bağlanarak intraselüler osteopontini inhibe ettiği ve böylece IL-17 ekspresyonunu azalttığı bulunmuştur (16). Bu molekülün insanlardaki polimorfizmlerinin hastalığın klinik seyri ile ilişkisi olabileceğini gösteren bulgular da vardır ve RRMS'ten SPMS'e geçişte rolü olabileceği düşünülmektedir (17).

Relaps lehine olan bu iki molekülün aksine $\alpha\beta$ kristalin remisyonda önemli rol oynar. $\alpha\beta$ kristalin bir ısı şok proteindir ve MS plağında transkripsiyonu en fazla olan moleküldür (13). Miyelin kılıfta ve astrosit son ayaklarında bol miktarda bulunur. $\alpha 4\beta 1$ integrin ve osteopontin ikilisine stratejik olarak yakın yer alır. Anti-inflatuar etkisi vardır, sitokin salınımını azaltıp, lenfosit apoptozunu artırarak osteopontinin etkilerini geri çevirir. Bunu lenfositler, dendritik hücreler ve astrositlerde NF- κ B ve mitojen ile aktive olan protein kinaz (MAPK) yollarını inhibe ederek gerçekleştirir (18). Bu molekülün verilmesi DAE modellerinde remisyonu başlatmaktadır (12). Hem DAE modellerinde hem insanda bu molekülün çok ilginç bir özelliği tespit edilmiştir. MS'in erken evrelerinden itibaren bu koruyucu moleküle karşı hem otoreaktif T-hücrelerince hem antikor üretimi ile yoğun bir saldırı gerçekleştiği saptanmıştır (19). Bu durum hastalığın

gün gardiyanına saldırmasına benzetilmiştir. İnsanda, osteopontine benzer şekilde, $\alpha\beta$ kristalin polimorfizmleri de hastalık seyriyle ilişkili bulunmuştur (20). Hem bu mekanizmanın hem de osteopontinin hedeflenmesi ileride tedavi amaçlı olarak kullanılmaya adaydır.

4. Manyetik rezonans görüntülemenin öğrettikleri

Nörologlar olarak ister başlangıç evresinde ister ileri evrede olsun bir MS hastasını değerlendirirken dört MRG serisini takip ederiz: T1, T1-gadolinium (T1-Gd) ve T2 veya FLAIR. 20 yılı aşkın süredir kullanılan bu tekniklerle ilgili çok sayıda klinik-radyolojik korelasyon ve prognoz tayin etme çalışması yapılmıştır ve ciddi bir bilgi birikimi oluşmuştur. Bugün artık bu serilerin hem hastada gelişmekte olan patolojiyi anlamada hem de uzun dönem prognoz hakkında oldukça kısıtlı bilgi verebildiği bilinmektedir. Örneğin, T2-lezyon yükü ile EDSS arasında yalnız erken evrede geçerli olan zayıf bir ilişki saptanabilmiştir. Gd tutan lezyon yükü de benzer şekilde, relaps hızlarıyla korele olmakla birlikte, EDSS ve kalıcı hasar oranı ile zayıf ilişki göstermektedir. Bu iki önemli bulguya "klinik-MR paradoksu" denilmektedir (21). Bu paradoks çok sayıda yeni MR tekniklerinin, kontrast maddelerinin ve cihazlarının geliştirilmesine yol açmıştır.

4.1. Konvansiyonel MRG'nin öğrettikleri

Konvansiyonel MRG'nin en önemli kısıtlılıkların başında, radyolojik olarak MS plaklarının göstergesi olan T2-hiperintensitesinin patoloji hakkında hiçbir bilgi sağlamaması gelmektedir. Temelde T2-hiperintensitesi dokudaki su miktarındaki artışı yansıtır. Ödem, inflamasyon, demiyelinizasyon, akson kaybı, Wallerian dejenerasyon gibi doku olumsuz faktörlerle ilişkili olabileceği gibi; remiyelinize gölge plaklar veya belirgin hasar olmaksızın mikrogliya infiltrasyonunu gibi olumlu faktörlerle de ilişkili olabilir (22). MS plaklarının

dinamik olduklarından ve remiyelinizasyonun en erken dönemde başladığından bahsedilmisti. Kişiler arası remiyelinizasyon kapasitesindeki farklılıklar göz önüne alındığında plak yükü çok fazla görünen pek çok hastanın klinik olarak nasıl iyi seyredebildikleri daha iyi anlaşılır.

Klinikte kontrast madde olarak KBB geçirenliğindeki artışı gösteren gadolinium maddesi kullanılmaktadır. Gd akut plakları göstermede etkili bir ajandır. Kontrast tutulumu 3-6 hafta arası sürer, bu nedenle akut plakların önemli bir kısmı MRG ile görüntülenmeden kontrast tutulumları kaybolur (23). T1-Gd, kronik plaklarda da pozitif olabilir. Ayrıca KBB'nin bozuk olduğu her durumda Gd tutulumu görülmeyebilir. Progresif evrede kontrast tutulumu olmaksızın aktif inflamasyon ve doku hasarı görülmesi sıktır. T1-Gd pozitif plakların sayısı ve sıklığı o hastadaki relaps hızını göstermede etkili olmakla birlikte uzun dönem prognozla yalnızca zayıf bir ilişki gösterir (24).

Uzun dönem prognoza dair bilgiyi T1'deki kara deliklerin sayısı verir (25). Ancak her T1-hipointens alan kara delik değildir. T1'de görülen hipointens lezyonların %40-80'i aylar içinde remiyelinize olarak izointens hale gelirken, %20-60'ı kara delik halinde kalıcı olur (22). Büyük, uzun süren, halka-şeklinde kontrast tutan lezyonlardan kara delik gelişme riski daha yüksektir. Ancak bu tip lezyonların bile tama yakın remiyelinize olabildikleri de görülmüştür. Ayrıca hipointensitenin derecesi de önemlidir. Postmortem analiz çalışmalarında lezyon ne kadar hipointens ise akson miktarının o kadar az olduğu gösterilmiştir (26). Lezyonların hangi patneri göstereceği hastadan hastaya değişmektedir, bazı hastalarda kontrast tutan lezyonlar büyük oranda izointens kalırken diğer bazı hastada plakların çoğu kara deliğe dönüşebilir. Ayrıca sekonder progresif evrede de kara delik oluşumu daha sıktır.

T1'den elde edilebilecek bir diğer bilgi serebral atrofinin derecesidir. Serebral atrofinin derecesi nörolojik fonksiyon kaybı ile orta-dereceli ilişkilidir, spinal

kord atrofisi ise kuvvetli ilişki göstermektedir (27). PPMS'lerde spinal kord atrofisi serebral atrofiden daha belirgindir. Ayrıca gri cevher atrofisinin, beyaz cevher atrofisinden daha hızlı ilerlediği de gösterilmiştir. İlginç ve önemli bir bulgu, histopatoloji kısmında da vurgulandığı gibi, serebral kortikal atrofi daha klinik izole sendrom (KİS) evresinde saptanabilmektedir. Dahası en hızlı ilerlediği dönem de bu erken evrelerdir. Yıllık atrofi oranları (tüm beyin hacmindeki azalma olarak) KİS'te %0,8, erken RRMS'te %0,7, geç RRMS'te %0,6 olarak bulunmuştur. Atrofinin erken evrelerde dikkat çekmemesinin ve konvansiyonel yöntemlerle saptanamamasının en önemli sebebi erken evrelerde inflamasyon yoğunluğu nedeniyle aynı zamanda dokudaki ödemin de fazla olması ve psödo-normalizasyona yol açmasıdır. İleri evrelerde ise hem atrofinin kümülatif olarak artması hem de inflamasyonun geri planda kalması nedeniyle serebral atrofi belirgin hale gelir (27).

4.2. Non-konvansiyonel MRG'nin öğrettikleri

Konvansiyonel MRG serilerinin patolojiyi anlamada yetersiz olduklarından ve klinik-radyoloji paradoksundan bahsetmiştik. Bu paradoksu açıklamaya yönelik olarak, özellikle konvansiyonel tekniklerle normal görünen dokuların, yani normal görünen beyaz cevherin ve korteksin, otopsi çalışmalarında görüldüğü gibi *in vivo* olarak da patolojik özellikler gösterebileceği hipotezi ortaya atılmıştır. Bu amaçla farklı MR serileri geliştirilmiş, bunlar araştırma amaçlı kullanılmış ve özellikle patofizyolojiye dair çok değerli bilgiler elde edilmiştir. Yakın gelecekte bu yöntemlerden bazılarının rutin klinikte, bazılarının da klinik faz çalışmalarında kullanıma girmesi kuvvetle muhtemeldir. Bu bölümde MS görüntülemesindeki yeni gelişmelerden bahsedilecektir.

NGBC'nin incelenmesinde temel rol oynayan tekniklerden birisi magnetizasyon transfer görüntüleme (MTG) yöntemidir. Bu yöntemde her voksel için magnetizasyon transfer oranı

(MTR) hesaplanır. Bu oranın azalması akson hasarı ve demiyelinizasyonu gösterir. Aynı bölgede zamansal olarak artması ise remiyelinizasyonu dolayısıyla gölge plak geliştiğini gösterir. Sonradan plak gelişen bazı alanlarda, kontrast tutulumundan 3 ay önce MTR düşüklüğü görülmüş ve bu değerlerin progresif olarak azaldığı saptanmıştır (28). Beklendiği gibi, T2-hiperintens plak alanlarında özellikle de kara deliklerde MTR değeri belirgin olarak düşük bulunur. Ancak NGBC'de de yaygın olarak, daha düşük oranlarda MTR azalması saptanmıştır (29). Bu değişikliklerin KİS döneminde başladığı bulunmuş ve MS gelişimini tahmin etmede rol oynayabileceği öne sürülmüştür. Bu azalmanın özellikle PPMS ve SPMS hastalarında daha belirgin olduğu tespit edilmiştir (30). Beyaz cevher MTR değişikliklerinin prognoz ile orta dereceli veya kuvvetli korelasyon gösterdiği tespit edilmiştir (31).

Bu bulgular gelişmiş MR spektroskopik yöntemleriyle de teyit edilmiştir. Tüm beyinden N-asetil-aspartat (NAA) ölçümü yapılmasına izin veren bir yöntem olan H-MRS sayesinde belirgin aksonal hasarın varlığı ve erken evrelerde de görüldüğü gösterilmiştir (32). RRMS hastalarında NGBC'de NAA/Kreatinin oranının zamansal olarak azalmasının EDSS skoruyla kuvvetli ilişki gösterdiği tespit edilmiştir (33). Hem MTR hem de spektroskopik çalışmalarına gösterilmiş olan NGBC hasarının, T2 hiperintens lezyon yüküyle yalnızca zayıf bir ilişki gösterdiği bulunmuştur (34). Bütün bu bulgular beyaz cevher plaklarının "buz dağının yalnızca görünen kısmı" olduğunu, MS'in tüm beyni tutan yaygın bir hastalık olduğunu göstermektedir. Ayrıca, inflamasyondan ve buna bağlı oluşan Wallerian dejenerasyondan bağımsız olarak aksonal hasara yol açan farklı dejeneratif mekanizmaların varlığını desteklemektedir (35).

Kortikal plakların prognoza büyük katkısı olmasına rağmen, büyük çoğunluğunun mevcut yöntemlerle görüntülenemediği bu nedenle klinik değerlendirmelerde sıklıkla göz ardı edildiğinden bahsedilmiştir. Bu nedenle üç bo-

yutlu FLAIR (3B-FLAIR) ve 3B-double inversion recovery (DIR) teknikleri geliştirilmiştir. 3B-FLAIR ile 2B-FLAIR'a göre 1,7 kat daha fazla sayıda beyaz cevher plağı tespit edilebilmektedir (22). 3B-FLAIR'dan yola çıkılarak geliştirilen 3B-DIR tekniğinde, beyaz cevher ve BOS görsel olarak baskılanır, bu sayede kortikal lezyonlar görülebilir hale gelir. Bu yöntem sayesinde FLAIR'a göre beş kat daha fazla kortikal lezyon saptanabilmektedir. 3B-DIR ile yapılan bir çalışmada PPMS hastalarında kortikal plak oranının beyaz cevherdeki plaklara kıyasla daha fazla olduğu gösterilmiştir. MTR ve difüzyon tensör görüntüleme (DTG) çalışmaları da MS hastalarında yaygın kortikal tutulumun erken evrede başladığını ve özellikle SPMS ve PPMS hastalarında daha belirgin olduğunu desteklemektedir (29).

MR tekniklerinin yanı sıra yeni kontrast ve işaretleyici maddeler de geliştirilmektedir. Bu maddelerden en sık kullanılanı UKDOP olarak kısaltılan ultra-küçük demir oksit parçacıklarıdır. Süperparamanyetik özellikteki bu nanopartiküller makrofajların içerisine girerek bu hücrelerin MRG'de görüntülenebilmesine olanak verirler. UKDOP ve Gd verilerek yapılan çalışmalarda hem deney hayvanlarında hem de insanlarda farklı özellikte plakların var olduğu gösterilmiştir. Bu çalışmaların bulgularına göre bazı plaklar UKDOP pozitif iken Gd negatif ve/veya T2 izointens olabilirler. Bazı plaklar ise UKDOP pozitif oluktan birkaç ay sonra Gd pozitifliği gösterebilmektedir. Bu bulgular makrofaj ve lenfositlerin plak oluşmadan çok önce birikmeye başlayabildiğini gösterir (36). Bu bulgular histopatolojik çalışmalardaki bulgularla da korele olmaktadır. Buna göre normal görünen beyaz cevherde yer yer KBB bozulmasına yol açmayan makrofaj ve lenfosit birikimleri oluşmaktadır. Bu odaklardan bazıları plak öncülü olarak davranıp ilerleyen evrelerde Gd pozitif hale gelebilirken, bazıları Gd pozitif plağa hiçbir zaman dönüşmezler (37). Araştırma amaçlı geliştirilen manyetik özellikli antikolar da bulunmaktadır. Örneğin VCAM antiko-

runa paramanyetik özellik kazandırılarak yapılan MRG çalışmasında, DAE modellerinde immün hücrelerin KBB geçişinde anahtar rol oynadığı bilinen VCAM molekülünün ekspresyonunun arttığı ve zaman zaman lezyon öncesi alanlarda Gd tutulumundan önce görülebildiği gösterilebilmiştir (38).

MS plaklarının klasik olarak immün hücrelerin, KBB'nin aktive olması sonucu venlerin etrafında birikmesiyle oluştuğu düşünülür. Ancak özellikle erken evrelerde MS plaklarının parenkim içerisinde, venlerden uzakta oligodendrosit apoptozu neticesinde oluşan myelin parçacıklarını temizlemek için dokuya invaze olan doğal bağışıklık hücreleriyle oluşabileceğini

öne süren görüşten önceki kısımlarda bahsedilmişti. Bu nedenle patogenezle ilişkili olarak merak edilen konulardan biri de MS plakların ne kadarının bir ven etrafında konumlandığıdır. Bu amaçla yüksek çözünürlüklü MRG ile yapılmış çalışmalar bulunmaktadır (39,40). Üç Tesla'lık MRG ile yapılmış, FLAIR ve SWI kesitlerini üst üste getirerek inceleyen bir çalışmanın bulgularına göre periventriküler lezyonların %91,7'si, periferik beyaz cevher lezyonlarının %73,1'i, infratentorial lezyonların ise %70,8'i bir veya birden fazla ven etrafında konumlanmıştır. Aynı çalışmada diğer pek çok hastalıkta da lezyonların benzer oranlarda perivenüler yerleşim gösterdikleri gösterilmiştir. Yani bu özellik MS'e özgü bir özellik olarak

görülmemektedir (40). Ven etrafında yer almayan plakların patogenezinin diğerlerinden farklı olup olmadığı (plak heterogenezi) merak uyandıran bir konudur.

5. Sonuç

Bu makalede multipl sklerozun görünümünün çok ötesinde, tüm beyni ve onu saran meninksleri kapsayan, normal görünen beyaz ve gri cevheri bile tutan, karmaşık bir hastalık olduğu anlaşılmaya çalışılmıştır. Tedaviyi düzenlerken ve prognozu değerlendirirken T1-Gd ve T2 lezyon yükünden başka önemli parametreler de olduğu akıld tutulmalıdır.

KAYNAKLAR

- Goverman J. Autoimmune T cell responses in the central nervous system. *Nat Rev Immunol* 2009;9:393-407.
- Gold R, Lington C, Lassmann H. Understanding pathogenesis and therapy of multiple sclerosis via animal models: 70 years of merits and culprits in experimental autoimmune encephalomyelitis research. *Brain* 2006;129:1953-1971.
- Pachter JS, de Vries HE, Fabry Z. The blood-brain barrier and its role in immune privilege in the central nervous system. *J Neuropathol Exp Neurol* 2003;62:593-604.
- Ransohoff RM. Immunology: In the beginning. *Nature* 2009;462:41-42.
- Reboldi A, Coisne C, Baumjohann D, et al. C-C chemokine receptor 6-regulated entry of TH-17 cells into the CNS through the choroid plexus is required for the initiation of EAE. *Nat Immunol* 2009;10:514-523.
- Bartholomaeus I, Kawakami N, Odoardi F, et al. Effector T cell interactions with meningeal vascular structures in nascent autoimmune CNS lesions. *Nature* 2009;462:94-98.
- Moll NM, Cossoy MB, Fisher E, et al. Imaging correlates of leukocyte accumulation and CXCR4/CXCL12 in multiple sclerosis. *Arch Neurol* 2009;66:44-53.
- Cruz-Orengo L, Holman DW, Dorsey D, et al. CXCR7 influences leukocyte entry into the CNS parenchyma by controlling abluminal CXCL12 abundance during autoimmunity. *J Exp Med* 2011;208:327-339.
- Nourshargh S, Hordijk PL, Sixt M. Breaching multiple barriers: leukocyte motility through venular walls and the interstitium. *Nat Rev Mol Cell Biol* 2010;11:366-378.
- Lossinsky AS, Shivers RR. Structural pathways for macromolecular and cellular transport across the blood-brain barrier during inflammatory conditions. *Review. Histol Histopathol* 2004;19:535-564.
- Voskuhl RR, Peterson RS, Song B, et al. Reactive astrocytes form scar-like perivascular barriers to leukocytes during adaptive immune inflammation of the CNS. *J Neurosci* 2009;29:11511-11522.
- Steinman L. A molecular trio in relapse and remission in multiple sclerosis. *Nat Rev Immunol* 2009;9:440-447.
- Chabas D, Baranzini SE, Mitchell D, et al. The influence of the proinflammatory cytokine, osteopontin, on autoimmune demyelinating disease. *Science* 2001;294:1731-1735.
- Hur EM, Youssef S, Haws ME, Zhang et al. Osteopontin-induced relapse and progression of autoimmune brain disease through enhanced survival of activated T cells. *Nat Immunol* 2007;8:74-83.
- Vogt MH, Lopatinskaya I, Smits M, et al. Elevated osteopontin levels in active relapsing-remitting multiple sclerosis. *Ann Neurol* 2003;53:819-822.
- Shinohara ML, Kim JH, Garcia VA, et al. Engagement of the type I interferon receptor on dendritic cells inhibits T helper 17 cell development: role of intracellular osteopontin. *Immunity* 2008;29:68-78.
- Caillier S, Barcellos LF, Baranzini SE, et al. Osteopontin polymorphisms and disease course in multiple sclerosis. *Genes Immun* 2003;4:312-315.
- Ousman SS, Tomooka BH, van Noort JM, et al. Protective and therapeutic role for alphaB-crystallin in autoimmune demyelination. *Nature* 2007;448:474-479.
- van Noort JM, van Sechel AC, Bajramovic JJ, et al. The small heat-shock protein alpha B-crystallin as candidate autoantigen in multiple sclerosis. *Nature* 1995;375:798-801.
- van Veen T, van Winsen L, Crusius JB, et al. [Alpha] B-crystallin genotype has impact on the multiple sclerosis phenotype. *Neurology* 2003;61:1245-1249.
- Brex PA, Ciccarelli O, O'Riordan JI, et al. A longitudinal study of abnormalities on MRI and disability from multiple sclerosis. *N Engl J Med* 2002;346:158-164.

22. Poloni G, Minagar A, Haacke EM, et al. Recent developments in imaging of multiple sclerosis. *Neurologist* 2011;17:185-204.
23. Cotton F, Weiner HL, Jolesz FA, et al. MRI contrast uptake in new lesions in relapsing-remitting MS followed at weekly intervals. *Neurology* 2003;60:640-646.
24. Kappos L, Moeri D, Radue EW, et al. Predictive value of gadolinium-enhanced magnetic resonance imaging for relapse rate and changes in disability or impairment in multiple sclerosis: a meta-analysis. *Gadolinium MRI Meta-analysis Group. Lancet* 1999;353:964-969.
25. Truyen L, van Waesberghe JH, van Walderveen MA, et al. Accumulation of hypointense lesions ("black holes") on T1 spin-echo MRI correlates with disease progression in multiple sclerosis. *Neurology* 1996;47:1469-1476.
26. van Walderveen MA, Kamphorst W, Scheltens P, et al. Histopathologic correlate of hypointense lesions on T1-weighted spin-echo MRI in multiple sclerosis. *Neurology* 1998;50:1282-1288.
27. Fisher E, Rudick RA, Simon JH, et al. Eight-year follow-up study of brain atrophy in patients with MS. *Neurology* 2002;59:1412-1420.
28. Filippi M, Rocca MA, Martino G, et al. Magnetization transfer changes in the normal appearing white matter precede the appearance of enhancing lesions in patients with multiple sclerosis. *Ann Neurol* 1998;43:809-814.
29. Cercignani M, Bozzali M, Iannucci G, et al. Magnetisation transfer ratio and mean diffusivity of normal appearing white and grey matter from patients with multiple sclerosis. *J Neurol Neurosurg Psychiatry* 2001;70:311-317.
30. Tortorella C, Viti B, Bozzali M, et al. A magnetization transfer histogram study of normal-appearing brain tissue in MS. *Neurology* 2000;54:186-193.
31. Agosta F, Rovaris M, Pagani E, et al. Magnetization transfer MRI metrics predict the accumulation of disability 8 years later in patients with multiple sclerosis. *Brain* 2006;129:2620-2627.
32. Filippi M, Bozzali M, Rovaris M, et al. Evidence for widespread axonal damage at the earliest clinical stage of multiple sclerosis. *Brain* 2003;126:433-437.
33. De Stefano N, Matthews PM, Fu L, et al. Axonal damage correlates with disability in patients with relapsing-remitting multiple sclerosis. Results of a longitudinal magnetic resonance spectroscopy study. *Brain* 1998;121 (Pt 8):1469-1477.
34. Iannucci G, Rovaris M, Giacomotti L, et al. Correlation of multiple sclerosis measures derived from T2-weighted, T1-weighted, magnetization transfer, and diffusion tensor MR imaging. *AJNR Am J Neuroradiol* 2001;22:1462-1467.
35. Filippi M, Rocca MA. MRI evidence for multiple sclerosis as a diffuse disease of the central nervous system. *J Neurol* 2005;252 Suppl 5:v16-24.
36. Vellinga MM, Oude Engberink RD, Seewann A, et al. Pluriformity of inflammation in multiple sclerosis shown by ultra-small iron oxide particle enhancement. *Brain* 2008;131:800-807.
37. Filippi M, Rocca MA, Barkhof F, et al. Association between pathological and MRI findings in multiple sclerosis. *Lancet Neurol* 2012;11:349-360.
38. Serres S, Mardiguián S, Campbell SJ, et al. VCAM-1-targeted magnetic resonance imaging reveals subclinical disease in a mouse model of multiple sclerosis. *FASEB J* 2011;25:4415-4422.
39. Grabner G, Dal-Bianco A, Scherthaner et al. Analysis of multiple sclerosis lesions using a fusion of 3.0 T FLAIR and 7.0 T SWI phase: FLAIR SWI. *J Magn Reson Imaging* 2011;33:543-549.
40. Lummel N, Boeckh-Behrens T, Schoepf V, et al. Presence of a central vein within white matter lesions on susceptibility weighted imaging: a specific finding for multiple sclerosis? *Neuroradiology* 2011;53:311-317.

Evaluation of Infraorbital Canal Anatomy and Related Anatomical Structures With Multi-Detector Ct

İnfracorbital Kanal Anatomisi ve Kanal ile İlişkili Anatomik Yapıların Çok-Dedektörlü BT ile Değerlendirilmesi

Çağlar Uzun¹, Şaziye Eser Şanverdi², Evren Üstüner¹, Mehmet Ali Gürses², Şafak Şalvarlı²

¹ Ankara University School of Medicine, Department of Radiology

² Integra Medical Imaging Center, Ankara, Turkey

* Bu çalışma poster olarak 2013 Avrupa Radyoloji Kongresi'nde sunulmuştur (doi.org/10.1594/ecr2013/C-2407)

Aims: The purpose of this study is to assess the anatomic features and variations of the infraorbital canal (IOC).

Material and method: Digitally archived paranasal sinus computed tomography (CT) images of 492 IOC of 46 adult patients (mean age; 36.7 ± 24.4 year, M/F: 154/92) were retrospectively reviewed. Course and bony structure of the IOC, existence of anterior superior alveolar canal (ASAC) and number of the infraorbital foramen (IOF) were evaluated.

Results: IOC was observed as a groove, without a superior wall, rather than a canal in the majority of the images (64%). Presence of a true canal was observed in the 23% of the images. IOC coursed along the superior – lateral wall of the adjacent maxillary sinus in 83% of images (n = 408). IOF was single in 88% of images (n = 433). ASAC was detected in 44% of the images (n = 216). In comparison to IOC, ASAC had a lateral (n = 135, 62.5%) or inferior (n = 81, 37.5%) course. In the 72.6% of the patients presenting with ASAC, conjunction with IOC was detected just before the IOF.

Conclusion: Anatomic features of IOC should be demonstrated in the patients who need orbital, maxillary sinus or dental implant surgery to prevent iatrogenic trauma to neurovascular bundles within. CT can provide accurate data in the evaluation of IOC anatomy, and correlative anatomical studies would strengthen the imaging.

Key Words: *Infraorbital Canal, Anterior Superior Alveolar Canal, Inferior Alveolar Nerve, Multi-Detector Computed Tomography*

Amaç: Bu çalışmanın amacı infracorbital kanalın (İOK) anatomik özellikleri ve varyasyonlarının değerlendirilmesidir.

Gereç ve Yöntem: Dijital olarak arşivlenmiş 246 olguya ait (ortalama yaş; 36.7 ± 24.4, E/K: 154/92) 492 İOK'nın bilgisayarlı tomografi (BT) görüntüleri retrospektif olarak gözden geçirilmiştir. İOK'nın seyri ve kemik yapısı, anterior superior alveolar kanal (ASAK) varlığı ve infracorbital foramen (İOF) sayısı değerlendirilmiştir.

Bulgular: İOK incelemelerin çoğunda (%64) kanaldan çok oluk olarak görüntülenmiştir. Görüntülerin %23'ünde gerçek bir kanal görülmüştür. İOK, görüntülerin %83'ünde (n = 408) komşu maksiller sinüsün süperior-lateral duvarı boyunca seyretmiştir. Görüntülerin %88'inde (n = 433) tek İOF izlenmiştir. ASAK, görüntülerin %44'ünde (n = 216) mevcuttur. ASAK, İOK'nın lateralinde (n = 135, %62.5) ya da inferiorunda (n = 81, %37.5) görülmüştür. ASAK'ın görüldüğü olguların %72.6'sında ASAK ve İOK, İOF'nin hemen öncesinde birleşme göstermektedir.

Sonuç: İçerisindeki nörovasküler yapıların iyatrojenik travmalardan korunması amacıyla orbital, maksiller ve dental cerrahi öncesi İOK'nın anatomik özelliklerinin ortaya konması gereklidir. İOK anatomisinin değerlendirilmesinde BT doğru bilgi sağlayabilmektedir. Görüntüleme bulgularının anatomik çalışmalar ile korelasyonu görüntülemenin değerini arttırabilir.

Anahtar Sözcükler: *İnfracorbital Kanal, Anterior Süperior Alveolar Kanal, Inferior Alveolar Sinir, Çok-Dedektörlü Bilgisayarlı Tomografi*

Infraorbital canal (IOC) is a bony canal that is located in the superior - lateral wall of the maxillary sinus. IOC is continuous with the inferior orbital fissure and anteriorly opens into the infraorbital foramen (IOF) (Fig 1) (1). IOC contains important anatomic structures such as inferior orbital nerve (ION) and inferior orbital artery (IOA). ION is a branch of the maxillary nerve, which completely

consists of sensorineural fibers, and innervates the ipsilateral mid-face. ION has afferent fibers from the skin and the conjunctiva of the ipsilateral lower eyelid; the skin and the mucosa of the nose; skin and buccal epithelium of the upper lip, the upper teeth and related gingivae (1-3).

Received : April 04,2016 • Accepted: April 28, 2016

Corresponding Author

Çağlar Uzun, MD,

E-mail:cuzun77@yahoo.com

Phone: 508 22 60

Fax: 310 08 08

Ankara University School of Medicine, Department of Radiology
İbni Sina Hospital, Sıhhiye, 06100 Ankara, TURKEY

With the posterior - superior alveolar artery (PSAA), IOA is the most important artery that supplies the maxillary bone (4). The rich intraosseous arterial anastomosis of IOA and PSAA branches supply the maxillary sinus mucosa, bony constituents and the buccal epithelium (4, 5).

Within IOC, ION provides three distinct branches: middle - superior alveolar nerve, posterior - superior alveolar nerve, and anterior - superior alveolar nerve (6). Anterior - superior alveolar nerve (ASAN) branches from the ION at the level of the 1/3 anterior portion of the IOC and runs within a tiny canal, named as anterior - superior alveolar canal (ASAC) by Song et al. (7). ASAC might join into IOC just before the opening of IOF, or may have a separate foramen (Fig 2).

IOC, the canal that encases important neurovascular structures, is an area of interest in patients with intractable or pharmacologically unresponsive trigeminal neuralgia for nerve block therapy purposes (8). In addition, ION and IOA might come under iatrogenic trauma during maxillofacial, orbital and dental surgery. To avoid iatrogenic injury, anatomic course of IOC and the topographic features of IOF should be known in patients requiring mid-facial and orbital surgery (9, 10). Therefore, preoperative assessment with multi-detector computed tomography (CT) of both IOC and IOF may help treatment planning and surgical management.

In this study, we aimed to investigate the anatomy of IOC and related structures with multi-detector CT in the adult population.

Material and methods

A total of 492 IOC images of 246 adult patients who had been examined with paranasal sinus CT for various medical reasons were reviewed from our institutions digital picture archiving database (PACS). Mean age was 36.7 ± 24.4 years with a range of 19.6 - 56.3 years. Male to female ratio was 154 / 92.

Imaging was done with a 16 detector CT scan (Siemens, Erlangen, Germany). Imaging frame was marked from the roof of the frontal sinuses to the bottom of the maxillary sinuses with a 12x12 cm of field of view. The images were obtained with 3 mm slice thickness, 16 x 1 mm collimation, 200 mAs, and 120 kVp. Then, thin slice reconstructions with a thickness of 0.75 mm were made. Subsequently, sagittal - oblique reformatted images parallel to the course of IOC were obtained from these thin reconstructions.

Analysis was done by a radiologist experienced in head and neck imaging (SES). The course and bony structure of the IOC were evaluated using the sagittal - oblique reformatted images.

Number of IOF, the existence and the course of ASAC were mainly reviewed using axial images. Coronal and sagittal reformatted images were referred in case of need.

Bony structure of IOC was classified using the criteria employed by a previously reported study (7). According to the developmental features of bony walls, IOC was classified as a true canal (definite bony walls without any defect), a canal with patchy superior wall (superior wall consisted of bony islets, but complete bony walls in rest of the canal), as a groove (absence of superior wall). The course of IOC was categorized according to its location; whether the canal is completely located in the superior - lateral wall of the maxillary sinus or

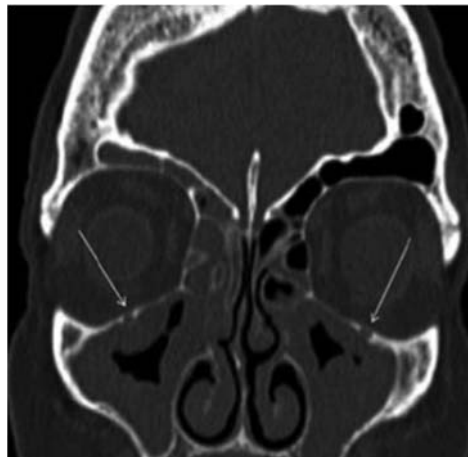

Figure 1a

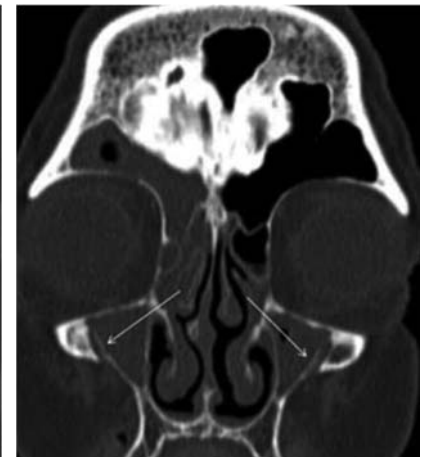

Figure 1b

Figure 1: Coronal reformatted CT images; inferior orbital canals (arrows) are bilaterally seen in the floor of the orbit (a) and in the lateral wall of the maxillary sinuses (b).

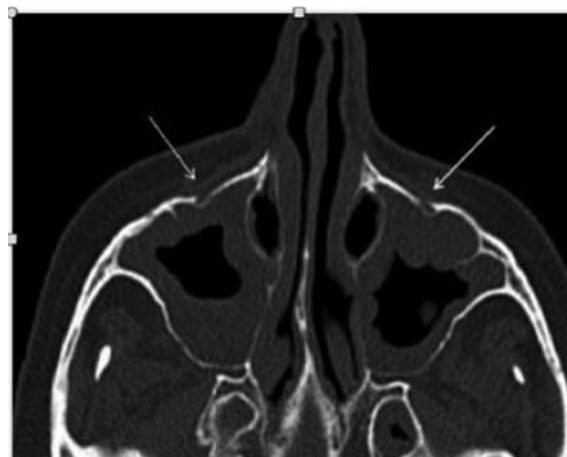

Figure 2: Infraorbital foramina (arrows) are seen in the axial CT image.

partially located in the lateral wall and partially located in the cavity of the maxillary sinus. The relation of ASAC and IOC such as conjunction points, opening features of the canals whether separately or together, and number of IOF were also evaluated. Age and gender differentiations were analyzed.

Patients with maxillofacial trauma and abnormality, and the examinations with motion artifacts were not included in the study.

Local ethical committee approval was obtained for this study.

Statistical analyses were made by SPSS 15.0 version for Windows (SPSS, Chicago, Ill). Descriptive statistics were used for general distribution according to age and gender. One way analysis (ANOVA) was used to obtain the differences between two genders. Fisher's Exact test was performed to analyze the relation between the age and features of IOC and IOF. Threshold for the statistical analyses was set as $P < 0.05$.

Results

IOC was observed as a groove, without a superior wall, rather than a canal in the majority of the images ($n = 315$, 64%). In 23% of the images ($n = 113$) a deficient bony roof was detected (Fig 3). True canal was only noted in the 13% of the images ($n = 64$) (Table 1).

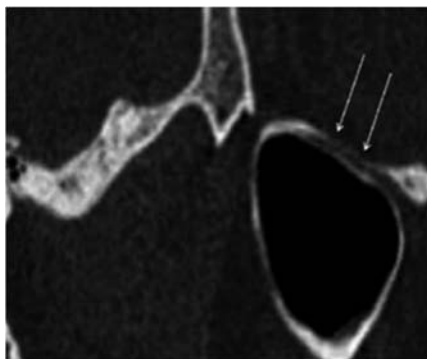


Figure 3: Sagittal - oblique reformatted CT image, infraorbital canal (arrows) is seen with patchy osseous appearance of the superior wall of maxillary sinus.

Table 1: Bony structure of the IOC

IOC	Number and percentage of images
True bony canal	64 (13%)
Patchy superior wall	113 (23%)
Groove	315 (64%)

IOC coursed through the superior - lateral wall of the adjacent maxillary sinus in 83% of the images ($n = 408$). In the 17% of images ($n = 84$), 1/3 anterior portion of IOC was within the sinus cavity, while 2/3 posterior portion was coursing in the maxillary sinus wall. Neither bony structure, nor course of IOC revealed any significant correlation with age or gender ($P > 1$, for each pair).

In this study, ASAC was identified as a distinct canal in the 216 of the images (44%). According to the localization of IOC, ASAC revealed two different courses; lateral ($n = 135$, 62.5%) and inferior ($n = 81$, 37.5%) (Fig 4) (Table 2).

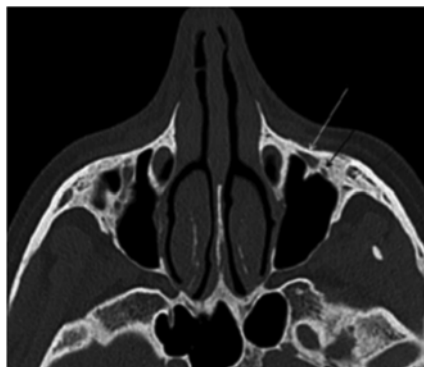


Figure 4a

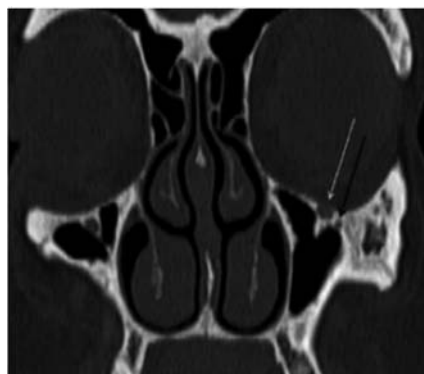

Figure 4b

Figure 4: Inferior orbital canal (white arrow) and anterior-superior alveolar canal (black arrow) are seen in the axial (a) and in the coronal reformatted (b) CT image

Table 2: Course of ASAC

ASAC	Number and percentage of images
Course (according to IOC)	Lateral, $n = 135$ (62.5%) Inferior, $n = 81$ (37.5%)

ASAC: anterior - superior alveolar canal, IOC: inferior orbital canal

IOF was single in 88% of the images ($n = 433$). Double IOF was detected in 59 (12%) images, one belonging to IOC and the other to ASAC (Table 3). In the group of the patients with ASAC, conjunction with IOC just before IOF was noted ($n=157$, 72.6%).

Neither course, nor existence of ASAC revealed any significant correlation with age or gender ($P > 1$, for each pair). No statistical correlation was found between the number of IOF and age or gender, either ($P > 1$, for each pair).

Table 3: Number of IOF

IOF	Number and percentage of images
Double	59 (12%)
Single	433 (88%)

IOF: Infraorbital foramen

Discussion

Mid-face is the cornerstone for plastic and aesthetic interventions, dental implantation, maxillary sinus exploration and orbital procedures. Relatively thin skin and subcutaneous fat tissue in comparison to other body parts provide easy access to important vascular structures and neural plexuses in that area. Intense neurovascular supply of mid-face tends that area vulnerable to iatrogenic trauma. IOF, the opening of ION and IOA and the anatomical structure that is most superficially located in mid-face have been studied in many previous studies (11-13). In this study we mainly analyzed the association of foramina of IOC and ASAC in regard to their courses.

In the 3 dimensional CT study that has been reported by Lee et al. (12) The course and the shape of the IOC, and the anatomical landmarks adjacent to IOF were analyzed. In the study of Hindy and Abdel-Raouf (11), which

had been conducted on dry skulls, the course of IOF, and the distance from the center of IOF to the lateral nasal border and to the inferior border of the orbit were evaluated. According to the evaluation parameters, except the distances between IOF and related anatomical structures, our study is quite close to the study by Hindy and Abdel-Raouf.

We analyzed the bony texture of IOC in regard to the authors' classification mentioned above; and we found true bony canal in 13%, a patchy superior wall in 23%, and a groove configuration in 64% of CT images. IOC was classified in the study of Hindy and Abdel-Raouf (11) as true canal in 25%, patchy wall in 15%, and a groove in 60%. Frequency of true bony canal was lower in our study in comparison to the study of Hindy and Abdel-Raouf. We suggest that the higher resolution provided by the multi-detector CT technology in our study might have led to the detailed evaluation of the superior wall of the IOC.

We also evaluated the course of IOC within the maxillary sinus. In 408 of the images (83%), IOC coursed in the superior - lateral wall of the maxillary sinus. In the remaining 84 images (17%), IOC coursed in the superior - lateral wall of the maxillary sinus posteriorly, and in the maxillary sinus cavity anteriorly. In the latter group, approximately 2/3 of IOC was encountered by the maxillary sinus wall whereas 1/3 anterior portion showed free course in the sinus cavity. In 74 patients, one IOC revealed intra-osseous course and the other revealed partially intra-osseous and partially intra-sinus course. According to the best of our knowledge, there is no study in the English literature that has investigated the course of IOC within the maxillary sinus. In the light of statistical analyses we thought that variations in the course of the IOC

might be associated with the pneumatization features of the maxillary sinus. However, involvement of other possible factors such as genetic and environmental factors cannot be ruled out.

We found a distinct ASAC in the 216 of the images (44%). According to the localization of the IOC, ASAC revealed two different courses as laterally ($n = 135$, 62.5%) and inferiorly ($n = 81$, 37.5%). Song et al (7). have also reported that lateral course of ASAC according to IOC was more frequent. In their cadaveric study lateral course of ASAC was reported as 57.5% and inferior course as 37.5%. They have stated medial course of ASAC in 2 patients in their series. But they have also declared that medially coursed ASAC finally joined to the IOC. In the micro-computed tomography study of cadavers by Song et al. the number and the association of ASAC and IOC were analyzed. They reported multiple ASACs in some cases. They have also stated that ASACs frequently aroused from the 1/5-1/2 anterior portion of IOC with an angle of 37 degree (7). In this study we did not find multiple ASACs. Moreover we identified ASAC in some of the images, not in all sinuses. Findings showed that ASAC evaluation carried out with CT scanners provide higher resolution.

In this study single IOF was found in 433 of the images (88%). In the remaining images ($n = 59$, 12%) double IOF with two distinct foramina one belonging to IOC and the other to ASAC was observed. In the English literature the prevalence of double IOF has been reported as 2.2% to 18.2% (11-12, 14-19). Hindy and Abdel-Raouf (11) have found double IOF in the 10% of their study population that consisted of Egyptians. Boopathi et al (15). have reported accessory IOF in 13 of the 80 samples

(16.25%) in their anthropometric human skull study in a distinct ethnic group, South Indians. In the study of Bressan et al (16). anatomical features of IOF have been analyzed in 1064 human skulls, and accessory IOF rate have been reported as 4.7%. They have stated a slight male dominance (5.4% in male and 4.26% in female) in contrast to this study. Since these studies were conducted on different ethnic populations (South Indian, Italian and Turkish people, respectively) wide range of findings reminded us genetic factors might be responsible. In the studies that have analyzed the anatomical features of IOF in Turkish population reported by Kazkayasi et al (17). and Canan et al (20)., the prevalence of double IOF was reported as 5% and 11.5%, respectively. In this study, prevalence of double IOF was found as 12%, and this value was considered to be in the range provided by the worldwide literature. We believe that the studies with larger series in various ethnical populations and meta-analysis of literature would be helpful to clarify the issue.

Absence of cadaveric correlation of CT findings is the limitation of our study. But previous comparative studies have already shown that CT could be used as a reliable technique in the planning of mid-face, orbital and dental surgery.

The current study has revealed the detailed anatomy of IOC and related anatomical structures. In the patients who will undergo orbital, maxillofacial, or dental surgery, it is important to know detailed anatomy of IOC to protect neurovascular structures within. CT can provide accurate and reliable guidance regarding this issue, correlation with anatomical studies would strengthen the imaging findings.

REFERENCES

1. Xu H, Guo Y, Lv D, et al. Morphological structure of the infraorbital canal using three-dimensional reconstruction. *J Craniofac Surg* 2012;23:1166-1168.
2. Hwang K, Suh MS, Chung IH. Cutaneous distribution of infraorbital nerve. *J Craniofac Surg* 2004;15:3-5.
3. Moore K, Dalley A. Clinically oriented anatomy. 4th ed. Philadelphia: Lippincott Williams & Wilkins; 1999:903-905.
4. Traxler H, Windisch A, Geyerhofer U, et al. Arterial blood supply of the maxillary sinus. *Clin Anat* 1999;12:417-421.
5. Solar P, Geyerhofer U, Traxler H, et al. Blood supply to the maxillary sinus relevant to sinus floor elevation procedures. *Clin Oral Implants Res* 1999;10:34-44.
6. Drake R, Vogl A, Mitchell A. *Gray's Anatomy for Students*. Philadelphia: Churchill Livingstone; 2010:933-942.
7. Song WC, Kim JN, Yoo JY, et al. Microanatomy of the infraorbital canal and its connecting canals in the maxilla using 3-D reconstruction of microcomputed tomographic images. *J Craniofac Surg* 2012;23:1184-1187.
8. Raschke R, Hazani R, Yaremchuk MJ. Identifying a safe zone for midface augmentation using anatomic landmarks for the infraorbital foramen. *Aesthet Surg J* 2013;33:13-18.
9. Ella B, Sedarat C, Noble Rda C, et al. Vascular connections of the lateral wall of the sinus: surgical effect in sinus augmentation. *Int J Oral Maxillofac Implants* 2008;23:1047-1052.
10. Rosano G, Taschieri S, Gaudy JF, et al. Maxillary sinus vascular anatomy and its relation to sinus lift surgery. *Clin Oral Implants Res* 2011;22:711-715.
11. Hindy AM, Abdel-Raouf F. A study of infraorbital foramen, canal and nerve in adult Egyptians. *Egypt Dent J* 1993;39:573-580.
12. Lee T, Lee H, Baek S. A three-dimensional computed tomographic measurement of the location of infraorbital foramen in East Asians. *J Craniofac Surg* 2012;23:1169-1173.
13. Lee UY, Nam SH, Han SH, et al. Morphological characteristics of the infraorbital foramen and infraorbital canal using three-dimensional models. *Surg Radiol Anat* 2006;28:115-120.
14. Apinhasmit W, Chompoonpong S, Methathathip D, et al. Supraorbital Notch/Foramen, Infraorbital Foramen and Mental Foramen in Thais: anthropometric measurements and surgical relevance. *J Med Assoc Thai* 2006;89:675-682.
15. Boopathi S, Chakravarthy Marx S, Dhallapathy SL, et al. Anthropometric analysis of the infraorbital foramen in a South Indian population. *Singapore Med J* 2010;51:730-735.
16. Bressan C, Geuna S, Malerba G, et al. Descriptive and topographic anatomy of the accessory infraorbital foramen. Clinical implications in maxillary surgery. *Mi-nerva Stomatol* 2004;53:495-505.
17. Kazkayasi M, Ergin A, Ersoy M, et al. Microscopic anatomy of the infraorbital canal, nerve, and foramen. *Otolaryngol Head Neck Surg* 2003;129:692-697.
18. Leo JT, Cassell MD, Bergman RA. Variation in human infraorbital nerve, canal and foramen. *Ann Anat* 1995;177:93-95.
19. Sato I, Kawai T, Yoshida S, et al. Observing the bony canal structure of the human maxillary sinus in Japanese cadavers using cone beam CT. *Okajimas Folia Anat Jpn* 2010;87:123-128.
20. Canan S, Asim OM, Okan B, et al. Anatomic variations of the infraorbital foramen. *Ann Plast Surg* 1999;43:613-617.

Beyin Tümörlerinin Cerrahi Planlamasında Difüzyon Tensör Görüntülemenin Katkısı

The Efficiency of Diffusion Tensor Imaging in Preoperative Arrangement of Brain Tumors

Diğdem Kuru Öz¹, Elif Peker², İlhan Erden²

¹ Özel Polatlı Can Hastanesi Radyoloji Bölümü
² Ankara Üniversitesi Tıp Fakültesi Radyoloji Anabilim Dalı

Amaç: Cerrahi yapılan beyin tümürlü hastaların patoloji sonuçları, klinik muayene bulguları ve preoperatif Difüzyon Tensör Görüntüleme (DTG) özellikleri ile birlikte değerlendirilerek, DTG'nin tümör ile komşu beyaz cevher yollarının ilişkisini ameliyat öncesi ortaya koyabileceğinin gösterilmesi amaçlanmaktadır.

Gereç-Yöntem: Bu çalışmada 26 hastaya ait 54 etkilenmiş yolak ve 54 kontralateral hemisferik yolak değerlendirildi ve Fraksiyonel Anizotropi (FA) ölçümleri yapıldı. Beyaz cevher yolları direkt renk kodlu haritalar kullanılarak ödem, yer değiştirme, infiltrasyon ve destrüksiyon şeklinde kategorize edildi. Kategorize edilen gruplar arasındaki FA değişimleri ($\Delta FA\%$) istatistiksel olarak karşılaştırıldı. Ödem ve yer değiştirme grubuna ait yollara sahip olan ve ameliyat yapılan hastalar operasyon sonrasında klinik olarak değerlendirildi.

Bulgular: Ödem, infiltrasyon ve destrüksiyon gruplarında $\Delta FA\%$ değeri anlamlı bulunmuştur. Hem ödem hem destrüksiyon grubundaki FA değeri yer değiştirmeden küçüktür. %30'dan küçük $\Delta FA\%$ değerinin, infiltrasyon ve destrüksiyon ile ilişkili olması muhtemeldir. Pozitif $\Delta FA\%$ değerinin, ödem veya yer değiştirme ile ilişkili olması muhtemeldir. Ödem ve yer değiştirme grubundaki hastalarda postoperatif ek nörolojik deficit gelişmemiştir.

Sonuç: Beyin tümürlü olgularda preoperatif difüzyon tensör görüntüleme ile kitle ve komşu beyaz cevher yollarının ilişkisini değerlendirmeyi amaçlamış ve preoperatif DTG ile etkin bir cerrahi planlamanın mümkün olabileceği sonucuna ulaşılmıştır.

Anahtar Sözcükler: *Beyin Tümörü, Difüzyon Tensör Görüntüleme, Fraksiyonel Anizotropi*

Aim: It is intended to be revealed the relationship between tumor and adjacent white matter tract preoperatively by Diffusion Tensor Imaging (DTI), with evaluation of pathology results, clinical examination results and preoperative DTI characteristic of surgery performed brain tumor patients.

Materials-Methods: In this study, 54 lesion sided white matter tract and 54 contralateral white matter hemispheric controls belongs to 26 patient was examined and Fractional Anisotropy (FA) measurement was performed. White matter tracts was categorized as edema, displacement, infiltration and disruption with using directionally encoded color maps. FA changes ($\Delta FA\%$) between categorized groups was compared by statistically. Patients that have displaced and edematous white matter tract and also gone surgery were assessed clinically after surgery.

Results: A significant $\Delta FA\%$ was found in edema, disruption and infiltration groups. Both edema FA and disruption FA are significantly less than displacement FA. $\Delta FA\%$ less than -30% is likely to be associated with disruption and infiltration. A positive $\Delta FA\%$ is likely to be associated with edema or displacement. The patients in edema and displacement groups has not developed additional postoperative neurologic deficits.

Conclusion: In patient with brain tumor aimed to assess the relationship of mass and adjacent white matter tracts with preoperative diffusion tensor imaging and reached the conclusion that it is possible to effectively surgical planning with preoperative DTI.

Key Words: *Brain Tumour, Diffusion Tensor Imaging, Fractional Anisotropy*

Cerrahi nöroonkolojide maksimum tümör rezeksiyonunun yanında vital serebral dokunun korunması temel prensiptir(1-4). Konvansiyonel MR tetkikleri ile beyin tümörünün varlığı ve lokalizasyonu kolaylıkla saptanırken tümöre komşu beyaz cevher yolları ile ilgili bilgi edinilemez(1,5). Difüzyon Tensör görüntüleme (DTG), beyin tümörüne komşu beyaz cevher yollarını değerlendirmede

yakın dönemde kullanılan yeni bir yöntemdir (1-3,5).

DTG tekniğinin temeli su moleküllerinin in-vivo difüzyon hızının ve yönünün ölçülerek doku yapısının saptanmasına dayanır (2,5,6). Moleküllerin üç boyutlu ortamda yaptıkları ısı bağımlı serbest harekete 'Brownian hareket' denilmektedir. Bu şekilde moleküllerin her yöne eşit olarak yaptığı serbest

Geliş Tarihi : 30.08.2016 • Kabul Tarihi: 19.09.2016

İletişim

Dr. Diğdem Kuru Öz

E-posta: digdem@hotmail.com

Tel: 0 312 621 41 41

Faks: 0312 621 07 57

Özel Polatlı Can Hastanesi Radyoloji Anabilim Dalı Yeni Mah.

Gordion Cad. No:1 Polatlı/Ankara

difüzyona 'izotropik difüzyon' denilmektedir. Su moleküllerinin yaptıkları bu Brownian hareketin her üç yöndeki bileşeninden bir ya da daha fazlasının, dokudaki bir takım anatomik ya da fizyolojik engeller nedeniyle kısıtlanması 'anizotropi' olarak adlandırılır. DTG, üç boyutlu ortamda bir vektör boyunca su difüzyonunun yönü (anizotropi) ve büyüklüğü (difüzivite) hakkında kantitatif ve kalitatif bilgiler sağlamaktadır (7). Bu izotropi ve anizotropi verileri, ADC ve FA değerleri ile belirtilmektedir. ADC; dokudaki izotropi miktarını, FA; dokudaki difüzyonun anizotropik kısmının tüm difüzyona oranını temsil eder. Beyaz cevher gibi anizotropik difüzyonun baskın olduğu dokularda FA değerleri kullanılır (1). Bizim çalışmamızda da, tümöre komşu beyaz cevher yolaklarının etkilenme şekli, direkt renk kodlu haritalarda FA değerleri kullanılarak belirlenmiştir.

Gereç-Yöntem

Ankara Üniversitesi Tıp Fakültesi Radyoloji bölümünde, 2010 ile 2011 tarihleri arasında 3 Tesla MRG sisteminde (Magnetom Verio, Siemens, Erlangen, Almanya) beyin tümürlü 26 hasta değerlendirilmiştir. Yirmialtı hastada 54 etkilenmiş beyaz cevher yolağı tespit edilmiştir.

Difüzyon Tensör Görüntüleme, standart parametreler ile (TR/TE= 3600/95,

FOV= 23cm, matriks= 128x128) single-shot spin-echo EPI sekans kullanılarak yapılmıştır. Kesit kalınlığı 4.0 mm ve aralığı 1.2 mm olup ortalama 25 görüntü oluşmuştur. Difüzyon duyarlı gradient kodlama, difüzyon ağırlıklı faktör b değeri 1000s/mm² ile 64 yönde uygulanmıştır.

Patoloji sonuçları baz alınarak FA haritaları ile major eigen vektör yönü kullanılarak beyaz cevher yolakları 4 paterne kategorize edilmiştir. Yön haritası, kırmızı, yeşil ve mavi renkler ile kodlanan major eigen vektör komponenti tarafından oluşturulmakta olup renk parlaklığını FA değerleri belirlemektedir. Her yolağın lokalizasyonu ve renk tonu doğrultusal renk kodlu haritada karşı sağlam yolak ile karşılaştırılarak normal veya anormal olarak sınıflandırılmıştır. Ayrıca kantitatif analizler, 2 boyutlu FA haritasında incelenecek yolak üzerinde ve kontralateral hemisferdeki karşılığı yolaktan manuel olarak çizilen 'Region of Interest' (ROI) ile Neuro 3D software yardımı ile yapılmıştır.

Beyaz cevher yolakları ödem, yer değiştirme, infiltrasyon ve destrüksiyon olarak kategorize edilmiştir. Kontralateral hemisferdeki homolog trakt ile karşılaştırıldığında FA değerleri normal veya hafif düşük (<%25) ve trakt anormal lokalizasyon ve/veya yönde yer değiştirme olarak sınıflandırılmıştır.

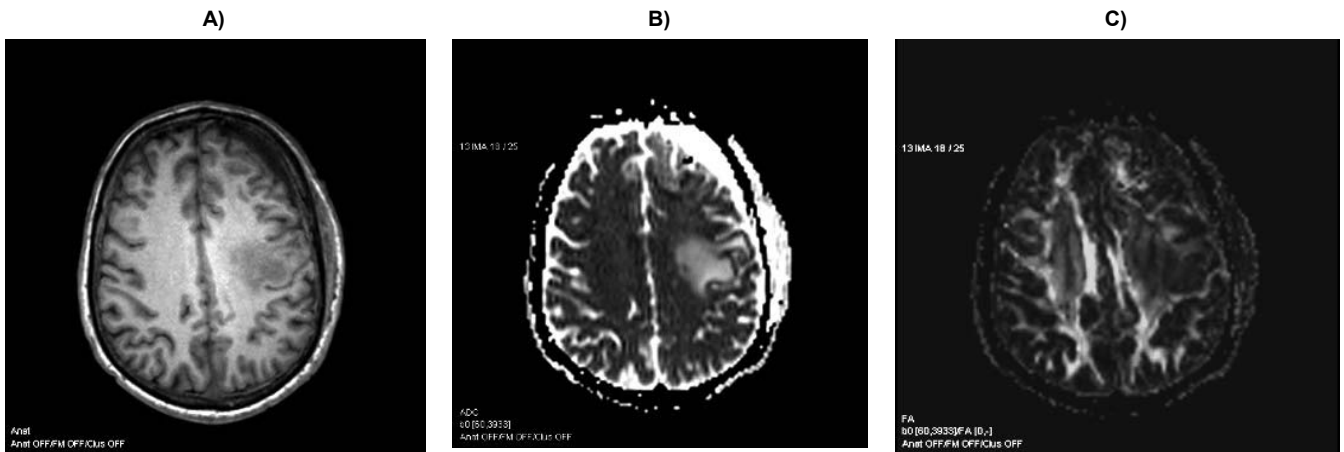
Ödem ve infiltrasyon paternlerinin her ikisinde de FA değerleri düşük kabul edilirken ayırım doğrultusal renk kodlu haritalardan yapılmıştır. Trakt normal lokalizasyon ve oryantasyonda iken renk tonları normal ise ödem, renk tonunda farklılık olduğunda infiltrasyon grubunda kabul edilmiştir. İzotropik veya izotropiye yakın difüzyonun olduğu traktların seçilemediği olgular destrüksiyon grubuna dahil edilmişlerdir (Şekil 1-4).

Ayrıca ΔFA% olarak adlandırılan, kontralateral normal hemisfer ile karşılaştırıldığında etkilenmiş taraftaki tümöre komşu beyaz cevherdeki FA değişimi hesaplanmıştır.

$$\Delta FA\% = \frac{FA(\text{etkilenmiş taraf}) - FA(\text{normal})}{FA(\text{normal})} \times 100\%$$

İstatistiksel olarak etkilenmiş taraftaki ve normal hemisferdeki FA değerleri tahmini marjinal ortalama±SH (standart hata) olarak gösterilmiştir. Tekrarlanan ölçü faktörü içeren ANOVA analizi kullanılmıştır. Hem yolaklar hem de etkilenmiş taraflar tekrarlanan faktörler olarak ele alınmıştır. p değerinin 0.05'in altında olması istatistiksel olarak anlamlı kabul edilmiştir.

Ameliyat yapılan hastalar operasyon sonrasında klinik muayene bulguları ile tekrar değerlendirilmiştir.

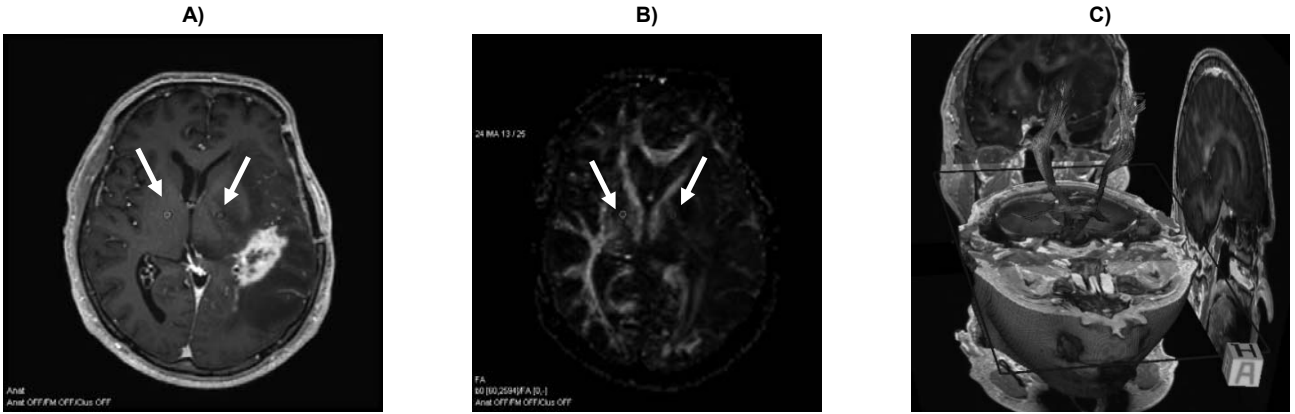


Şekil 1: Sol frontoparietal yerleşimli nöroendokrin tümör metastazi, sol süperior fasikulusda (SLF) ödem

A) T1 ağırlıklı görüntülerde subkortikal yerleşimli hipointens kitle

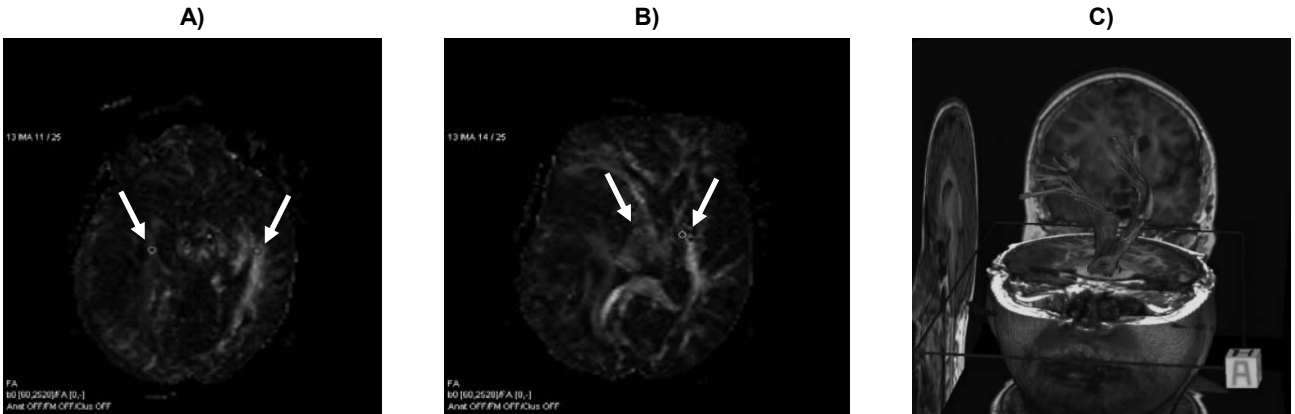
B) ADC haritalarında kitle çevresinde hiperintesite

C) Doğrultusal renk kodlu haritada sol SLF'de simetriğine oranla FA değerlerinde belirgin değişiklik saptanmamıştır (sağ-0.495,sol-0.490)



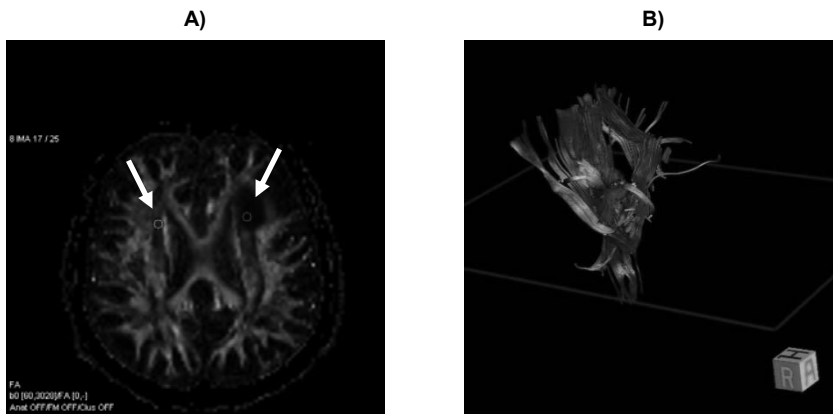
Şekil 2. Sol temporoparietal yerleşimli nüks Glioblastome multiforme (GBM), kortikospinal traktta (KST) yer değiştirme

- A) Kontrastlı T1 ağırlıklı görüntülerde periferik hipointensitenin eşlik ettiği kitle
B) Doğrultusal renk kodlu haritada sol KST normal lokalizasyon ve oryantasyonda değildir. Yapılan FA ölçümlerinde simetriğine oranla belirgin farklılık (sağ- 0.722, sol-0.713)
C) 3D Traktografide sol KST'de yer değiştirme



Şekil 3: Sağ temporoparietalde GBM, sağ İnförior longitudinal fasikulus (ILF) infiltrasyon, sağ KST'de yer değiştirme.

- A) Doğrultusal renk kodlu haritada sağ İLF normal lokalizasyonunda ve seçilebilmekte ancak parlaklığı simetriğine oranla azalmış, FA ölçümlerinde oranla belirgin derecede azalma mevcut (sağ-0.293, sol-0.573).
B) Direkt renk kodlu haritada sağ KST simetriğine benzer parlaklıkta ancak anormal lokalizasyonda, yapılan FA ölçümlerinde belirgin değişiklik (sağ-0.763, sol-0.762).
C) 3D Traktografi görüntülerinde sağ KST'de mediale itilme



Şekil 4: Sol frontal yerleşimli oligoastrozitom, sol Korona radiata süperior kesiminde (SKR) destrüksiyon

- A) Doğrultusal renk kodlu haritada SKR lifleri seçilememekte ve yapılan ölçümlerde sol SKR'de simetriğine oranla izotropik difüzyona yakın belirgin derecede azalma (sağ-0.468, sol-0.053)
B) 3D traktografi görüntülerinde SKR anterior kesimde lifler seçilememektedir.

Bulgular

Beyin tümörlü 26 hastada, lezyon tarafındaki 54 beyaz cevher yolağı ve kontralateral hemisferdeki normal beyaz cevher yolağı olmak üzere toplam 108 yolağı değerlendirilmiştir. Değerlendirilen yolağıları sınıflandırdığımızda 12'si ödem, 11'i yer değiştirme, 10'u infiltrasyon ve 21'i destrüksiyon şeklinde etkilenmişlerdir.

Ödem, infiltrasyon ve destrüksiyon gruplarında Δ FA% değeri anlamlı olarak bulunmuştur. Yer değiştirme grubu için anlamlı Δ FA% değeri bulunmamıştır. Hem ödem hem de destrüksiyon grubundaki FA değeri yer değiştirmeden küçüktür (Tablo 1).

Δ FA% değerinin %30'dan küçük olması infiltrasyon ve destrüksiyon ile ilişkili iken pozitif değerde olması ödem veya yer değiştirme ile ilişkili bulunmuştur (Tablo 2).

Ameliyat olan hastalar postoperatif dönemde beyin cerrahları tarafından klinik olarak tekrar değerlendirilmiş olup preoperatif olarak DTG sonuçlarına göre özellikle ödem ve yer değiştirme grubuna dahil ettiğimiz hastalarda postoperatif ek nörolojik defisit gelişmediği bildirilmiştir.

Tartışma

Beyin tümörlerinin rezeksiyonu öncesinde komşuluğundaki fonksiyonel anatomik yapılar ve beyaz cevher yolağıları ile ilişkisinin detaylı bir şekilde ortaya koyulması gerekmektedir. Özellikle dominant hemisferdeki sensorimotor, konuşma ve kognitif fonksiyon merkezleri ile ilişkisi net bir şekilde belirlenmelidir (1,6).

Yeni metodlardan biri olan DTG, beyinde beyaz cevher yolağılarının uzanım ve yönelimlerini ve bu yolağıların niceliksel ve niteliksel bilgisini noninvaziv olarak in vivo sağlaması nedeni ile önemli ve yeni bir görüntüleme tekniğidir (2,6,8).

Witwer ve ark. (1), tümöre komşu beyaz cevher yolağılarını FA ve doğrultusal renk kodlu haritaları kullanarak ödem, yer değiştirme, infiltrasyon ve destrüksiyon olarak sınıflamışlardır. Diffüz oligodendrogliomu olan infiltrasyon grubuna dahil ettikleri 2 hastanın tümör rezeksiyon sınırından alınan çok sayıda patolojik örnekte beyaz cevher yolağılarında neoplastik hücre infiltrasyonu gösterilmiştir. Beyaz cevher yolağılarında yer değiştirme izlenen hastaların hiçbirinde postoperatif nörolojik defisit gelişmediği hatta bir hastada ameliyat sonrasında muhtemelen kortikospinal trakt (KST) üzerindeki bası etkisinin kalkmasına bağlı ameliyat öncesi var olan hemipareziye gerileme izlenmiştir. Ödem grubuna dahil ettikleri 2 hastada ameliyat sonrası afazi ve dizartriye düzelme olduğu izlenmiştir. Sonuçlarına göre, DTG'nin tümör ile komşuluğundaki subkortikal beyaz cevher ilişkisini ortaya koymada kullanılabileceğini ve anormal görünen alanlarda anatomik olarak intakt yolağıların olabileceğini savunmuşlardır (1).

Yen ve ark. (9), beyaz cevher yolağılarını Witwer metoduna göre kategorize etmişlerdir. FA değerlerini karşılaştırmak için mikst model analiz kullanmışlardır. Sonuçlarına göre Δ FA% değerini destrüksiyon grubunda anlamlı bulmuş olup bu bulguları ameliyat öncesi korunmuş beyaz cevher yolağılarının savunmuşlardır (1).

nın belirlenmesinde kullanabileceklerini savunmuşlardır. Ayrıca hem ödem hem de destrüksiyon grubundaki FA değerini yer değiştirme grubundan düşük bulmuşlardır. Δ FA%'nın -30%'dan daha düşük olmasının destrüksiyon ile ilişkili olduğunu, pozitif Δ FA%'nın ödem ve yer değiştirme ile ilişkili olduğunu ve 0% ile -30% Δ FA%'nın da yer değiştirme ve infiltrasyon ile ilişkili olduğunu savunmuşlardır (9).

Field ve ark. (10), beyaz cevher yolağılarını Yen ve ark. (9) gibi 4 paterne kategorize etmişlerdir. Farklı olarak FA haritasının yanı sıra ADC haritası ile ana eigen vektör yönünü kullanmışlardır. Yine farklı olarak yer değiştirme grubunda FA değerlerinin normal veya hafif düşük (<%25), ADC değerlerinin normal veya hafif yüksek (>%25) olabileceğini, ödem ve infiltrasyon paternlerinin her ikisinde de FA değerlerini düşük, ADC değerlerini yüksek kabul ederlerken ayrımı doğrultusal renk kodlu haritalardan yapmışlardır. Ödem paterninde; trakt normal lokalizasyon ve oryantasyonda iken renk tonlarının normal, infiltrasyon paterninde renk tonunda farklılık olduğunu kabul ederek ayrımı yapmışlardır. Destrüksiyon paternini benzer şekilde

Tablo 1: Etkilenmiş taraftaki FA değerlerinin kontralateral taraf ile karşılaştırılması

Beyaz Cevher Etkilenme Tipi	Lezyon EMM±SE	Normal EMM±SE	p*
Ödem	0.327±0.029	0.385±0.029	0.002
Yer Değiştirme	0.607±0.025	0.631±0.025	0.201
İnfiltrasyon	0.290±0.042	0.615±0.042	0.001
Destrüksiyon	0.096±0.031	0.615±0.042	<0.001

*:Mikst etki ANOVA (varyans analizi), EMM: 'estimated marginal mean', SE: Standard error. ÖdemFA < Yer değiştirmeFA Yer değiştirmeFA > DestrüksiyonFA

Tablo 2: Beyaz Cevher Etkilenme Tipinin Δ FA% şeklinde Hesaplanması (strata analizi)

Beyaz Cevher Etkilenme Tipi	Δ FA% strata			p*
	< -30	-30 - 0	>0	
Ödem	9 (18.4%)	1 (100%)	2(50%)	0.055
Yer Değiştirme	9 (18.4%)	0 (0%)	2(50%)	
İnfiltrasyon	10 (20.4%)	0 (0%)	0 (0%)	
Destrüksiyon	21 (42.9%)	0 (0%)	0 (0%)	

sınıflandırılmıştır. Yer değiştirme, ödem ve infiltrasyon paternlerinde FA değerleri ile ADC değerleri arasında ters ilişki olduğunu bulmuşlardır. Sonuç olarak preoperatif olarak tümör ile komşuluğundaki beyaz cevher traktlarının ilişkisinin DTG ile ortaya koyulabileceğinin ve preoperatif planlamada en yararlı paternlerin yer değiştirme ve destrüksiyon paternleri olduğunu savunmuşlardır (10).

Bizim çalışmamızda beyaz cevher yolları Field ve arkadaşlarının (10) sınıflandırdığı gibi kategorize edilmiş olup doğrusal renk kodlu harita yanı sıra kantitatif olarak yalnızca FA değerleri kullanılmıştır. Yen ve arkadaşlarında (9) olduğu gibi $\Delta FA\%$ değeri hesaplanmış olup farklı olarak bizim çalışmamızda destrüksiyon yanı sıra ödem ve infiltrasyon grubunda da $\Delta FA\%$ değeri anlamlı bulunmuştur. Bu farklılığın beyaz cevher yollarını sınıflandırırken Yen ve arkadaşlarından (9) farklı olarak ödem ve infiltrasyon grubunda da FA değişiminin olabileceğini kabul ettiğimizden kaynaklandığını düşünmekteyiz. Benzer şekilde hem ödem hem de destrüksiyon grubundaki FA değerlerini yer değiştirmeden küçük olarak bulduk. Farklı olarak biz infiltrasyon grubundaki FA değerlerini de yer değiştirme grubundaki FA değerlerinden küçük bulduk. Bu farklılığın da aynı nedene bağlı olduğunu düşünmekteyiz. Ayrıca bizim çalışmamızda da Yen ve arkadaşlarının (9) kadar yüksek olmasa da benzer şekilde

$\Delta FA\%$ 'nın -30%'dan daha düşük olması destrüksiyon ile ilişkili, pozitif $\Delta FA\%$ ödem ve yer değiştirme ile ilişkili bulunmuştur. Farklı olarak bizde 0% ile -30% $\Delta FA\%$ ödem ile ilişkili bulunmuştur. Ancak artan olgu sayıları ve bu konudaki farklı çalışmalar ile birlikte istatistiksel anlamlılığın belirginleşeceği ve bu çelişkinin azalacağını düşünmekteyiz.

İliescu ve ark. (11), beyaz cevher etkilenim şekillerini yer değiştirme, ödem, infiltrasyon ve destrüksiyon olarak karakterize etmişlerdir. Bizim çalışmamızdan farklı olarak ödem grubunu Witwer metoduna göre yalnızca normal anizotropi ve oryantasyon gösteren ancak anormal T2 hiperintens alana sahip olanlardan oluşturmuşlardır. İnfiltrasyon grubunu ise anizotropide düşük gösteren ancak oryantasyon haritasında seçilebilen yollar olarak oluşturmuşlardır. Sonuçlarına göre yer değiştirme grubuna dahil ettikleri hastalarda ek nörolojik defisit gelişmediği hatta bir hastada yer değiştiren KST'ye göre ameliyat öncesi cerrahi prosedürü değiştirerek, yapılan ameliyat sonrasında hastanın nörolojik muayene bulgularında iyileşme olduğu kaydedilmiştir (11). Konvansiyonel görüntülerde anormal görünen alanlarda anatomik olarak intakt yolların bulunabileceğini beyaz cevherin DTG ile değerlendirilerek bulguların cerrahi planlamada ve güvenli rezeksiyon alanının belirlenmesinde yararlı olacağını

belirterek Witwer ile aynı görüşü savunmuşlardır (11).

Bizim çalışmamızda da postoperatif dönemde hastalar beyin cerrahları tarafından klinik olarak tekrar değerlendirilmiş olup postoperatif ek nörolojik defisit gelişmemiş olduğu bildirilmiştir. Sonuçlarımız klinik olarak da desteklenmiş olup cerrahi planlamada DTG'nin tümör ile beyaz cevher yolları ilişkisini ortaya koymada kullanılabilir bir yöntem olduğunu göstermektedir.

Mori ve ark. (12), tümör hücreleri tarafından infiltre edilen alandaki FA değerlerinin peritümöral ödemden daha düşük olduğunu bulmuşlardır (1,12). Bizim çalışmamızda da anlamlı düzeyde olmasa da infiltrasyon grubundaki FA değerinin ödemden daha düşük olduğu bulunmuştur.

Sonuç

Sonuçlarımız, DTG verilerinin kalitatif ve kantitatif analizi ile beyaz cevher yollarının ameliyat öncesi değerlendirilebileceğini ve etkin bir cerrahi planlamayı mümkün kılacağını göstermiştir. En uygun tedavi planının gerçekleştirilmesi ile nüks olasılığının azalması beraberinde vital serebral fonksiyonların korunması ile morbitidenin azalması ve kaliteli yaşam şansının artması sağlanabilecektir.

KAYNAKLAR

1. Witwer BP, Moftakhar R, Hasan KH, et al. Diffusion-Tensor Imaging of White Matter Tracts in Patients with Cerebral Neoplasms. *J Neurosurg* 2002;97:568-575.
2. Itagiba VGA, Borges R, Cruz Jr LCH, et al. Use of diffusion tensor magnetic resonance imaging in the assessment of patterns of white matter involvement in patients with brain tumors: is it useful in the differential diagnosis?. *Radiol Bras.* 2010;43:362-368.
3. Sternberg EJ, Lipton ML, Burns J. Utility of Diffusion Tensor Imaging in Evaluation of the Peritumoral Region in Patients with Primary and Metastatic Brain Tumors. *AJNR Am J Neuroradiol* 2014;35:439-444.
4. Bryan J. Laundre, Brian J. Jellison, Behnam Badie, et al. Diffusion Tensor Imaging of the Corticospinal Tract before and after Mass Resection as Correlated with Clinical Motor Findings: Preliminary Data. *AJNR Am J Neuroradiol* 2005;26:791-796.
5. Hagmann P, Jonasson L, Maeder P, et al. Understanding Diffusion MR Imaging Techniques: From Scalar Diffusion Weighted Imaging to Diffusion Tensor Imaging and Beyond. *Radiographics* 2006;26:205-223
6. Ibrahim AS, Gomaa M, Sakr H, et al. Role of diffusion tensor imaging in characterization and preoperative planning of brain neoplasms. *The Egyptian Journal of Radiology and Nuclear Medicine* 2013;44:297-307.
7. Price SJ, Gillard JH. Imaging Biomarkers of brain Tumour Margin and Tumour Invasion. *Br J Radiol* 2011;84:159-167
8. Cruz LCH, Sorensen AG. Diffusion Tensor Magnetic Resonance Imaging of Brain Tumors. *Magn Reson Imaging Clin N* 2006;14:183-202
9. Yen PS, Teo BT, Chiu CH, et al. White Matter Tract Involvement in Brain Tumors: A Diffusion Tensor Imaging Analysis. *Surgical Neurology* 2009;72:464-469
10. Field AS, Alexander AL, Wu Y, et al. Diffusion Tensor Eigenvector Directional Color Imaging Patterns in the Evaluation of Cerebral white Matter Tracts Altered by Tumor. *J Magn Reson Imag* 2004;20:555-562
11. Iliescu B, Negru D, Poeta I. MR Tractography for Preoperative planning in Patients with Cerebral Tumors in Eloquent Areas. *Rom Neurosurg* 2010;4:413-420
12. Mori S, Frederiksen K, Van Zijl PCM, et al. Brain white matter anatomy of tumor patients evaluated with diffusion tensor imaging. *Ann Neurol* 2002;51:377-380..

The Relation Between the Severity of Androgenetic Alopecia and Cardiovascular Atherosclerosis Measured Via Carotid Intima-Media Thickness and the Syntax Score

Androgenetik Alopesi Ciddiyeti ile Karotid İntima-Media Kalınlığı ve SYNTAX skoru ile ölçülen Kardiyovasküler Ateroskleroz İlişkisi

Hüseyin Ede¹, Emine Çölgeçen², Mustafa Fatih Erkoç³, Yurdanur Akyüz³, Ali Rıza Elbay¹

¹ Bozok University School of Medicine, Department of Cardiology, Yozgat, Turkey
² Bozok University School of Medicine, Department of Dermatology, Yozgat, Turkey
³ Bozok University School of Medicine, Department of Radiology, Yozgat, Turkey

Amaç: Androgenetik alopesi (AGA) ile karotid intima-media kalınlığı (KİMK) ve SYNTAX skoru ile ölçülen kardiyovasküler ateroskleroz arasındaki ilişkiyi araştırmayı amaçladık.

Gereç ve Yöntem: Koroner anjiyografi endikasyonu konulmuş yüz onaltı hasta prospektif olarak çalışmaya dahil edildi. Hamilton kellik skalası (erkekler için) ve Ludwig kellik skalası (kadınlar için) kullanılarak AGA sınıflandırıldı. Hastalar, kellik skala derecelerine göre üç gruba ayrıldı. Her bir hastanın SYNTAX skoru ve KİMK değeri uygun biçimde ölçüldü. Kadın ve erkek hastaların verileri ayrı ayrı değerlendirildi.

Bulgular: Erkeklerde; 3. grup (n=15), 1. gruba (n=14) ve 2. gruba (n=35) göre belirgin biçimde daha yüksek SYNTAX skoruna sahipti. Benzer şekilde, kadınlarda da 3. grup (n=12), 1. gruba (n=29) ve 2. gruba (n=14) göre belirgin biçimde daha yüksek SYNTAX skoruna sahipti. Hem kadınlarda hem de erkeklerde 3. grup diğerlerine göre daha yüksek KİMK değerine sahipti.

Sonuç: Androgenetik alopesi, kardiyovasküler aterosklerozun basit bir göstergesi olabilir çünkü her iki cinsiyette de yüksek AGA seviyelerine sahip olan hastalar belirgin olarak daha yüksek SYNTAX skoruna ve KİMK değerine sahip olduğunu bulduk.

Anahtar Sözcükler: *Androgenetik Alopesi; Ateroskleroz; Karotid İntima-Media Kalınlığı, SYNTAX Skoru*

Objectives: We aimed to search the relation between androgenetic alopecia (AGA) and cardiovascular atherosclerosis measured via carotid intima-media thickness (CIMT) and the SYNTAX score.

Material-Methods: One hundred and sixteen subjects with an indication for coronary angiography were prospectively enrolled into the study. AGA was classified according to the Hamilton baldness scale (for males) and Ludwig scale (for females). Subjects were separated into three groups according to degree of their baldness scale. The SYNTAX score and CIMT were measured for each subject accordingly. Analyses of male and female subjects were carried out separately.

Results: For male subjects; group 3 (n=15) had significantly higher SYNTAX score compared to group 1 (n=14) and group 2 (n=35). Similarly for female subjects, group 3 (n=12) had significantly higher SYNTAX score compared to group 1 (n=29) and group 2 (n=14). Among both male and female subjects, CIMT of group 3 were significantly higher than that of other groups.

Conclusion: AGA may be a simple phenotypical indicator for cardiovascular atherosclerosis since we found that patients with higher stage of AGA had significantly higher SYNTAX score and CIMT value among both gender.

Key Words: *Androgenetic Alopecia; Atherosclerosis; Carotid Intima-Media Thickness; the SYNTAX Score*

Androgenetic alopecia (AGA), the most commonly found baldness pattern among males, is hereditary loss of frontal and vertex scalp hair induced by the effect of androgenic hormones in individual with genetic tendency (1). This develops from third decade onwards in males. The frequency of any degree of AGA can be up to 80% among men throughout their life (2). Although pathophysiology has not been documented totally; androgens, particularly dihy-

drotestosterone (DHT), play a pivotal role in development of male pattern baldness (3). AGA is inherited with a complex polygenic pattern (3). There is an escalating amount of evidence implying relation between male type baldness and coronary artery disease (CAD) (4). Though, mechanism of this relation has not been defined totally, elevated serum DHT/ testosterone ratio rather than increased serum testosterone level is found to be important in the pathophysiology (5-7).

Received : June 22, 2015 • Accepted: March 18, 2016

Corresponding author:

Assist. Prof. Dr Hüseyin Ede

E-mail: huseyinede@gmail.com

Tel: +90 505 671 11 04

Faks: +90 354 212 37 39

Bozok Üniv. Tıp Fakültesi Kardiyoloji Anabilim Dalı 6200
Yozgat/TURKEY

Physiological doses of testosterone replacement were proven to reduce cardiovascular adverse events in case of testosterone deficiency while supraphysiological doses were reported to induce adverse cardiovascular events (5, 7).

Female AGA is a cosmetically disturbing condition effecting millions of women. Generally, female AGA is not related with elevated androgens as male AGA. Rather, women with female AGA may have other dermatological or general findings of hyperandrogenism such as hirsutism, acne, irregular menses, infertility, galactorrhea and insulin resistance (8).

CAD is a leading cause of mortality and morbidity in adults. Prompt diagnosis and treatment are vital for the better clinical outcome. Thus, signs for early-onset atherosclerosis such as increased carotid intima-media thickness (CIMT), arterial stiffness, and epicardial fat tissue thickness should be considered in the evaluation of coronary atherosclerosis (9). The coronary angiography is a gold standard invasive diagnostic tool for CAD. The simplest way to evaluate state of coronary artery atherosclerosis is measurement of luminal stenosis in percentage. Stenosis of more than >50% is considered as severe. But this value solely cannot enough to reflect the whole picture. Thus, the SYNTAX (Synergy between PCI with Taxus and Cardiac Surgery) score was developed to evaluate severity and extent of CAD (10)..

Although AGA both in males and females has relation with cardiovascular risk, still there are some controversial aspects (11). To enlighten these controversies, we aimed at search the relation between AGA and cardiovascular atherosclerosis measured via CIMT and the SYNTAX score.

Materials and Methods

Study population

Following the ethical approval and informed consent of each patient, the investigation was performed in accordance with the principles outlined in the Declaration of Helsinki. All

subjects were enrolled prospectively from the patients aged between 18 to 65 years referred to cardiology department with an indication for coronary angiography between September 2013 and August 2014. In this duration, 451 subjects were undergone conventional coronary angiography. Of these 451 subjects, one hundred and sixteen consecutive patients (61 males and 55 females) were found to be eligible for the study based on our predefined exclusion criteria as follows: patients with acute coronary syndrome, previously diagnosed coronary, cerebral, and peripheral arterial disease, presence of chronic kidney disease, congestive heart failure, left ventricular ejection fraction (LVEF) of <50%, thyroid, hypophysis, and adrenal disorders, current or previous usage of medication for alopecia, and use of drugs such as androgen, anti-androgen, weight loss or insulin sensitizing drugs and glucocorticoids within the last 3 months. Age, gender, height, and weight of each subject were recorded. Body mass index of all subjects were calculated. Presence of any cardiovascular risk factors (diabetes mellitus, hypertension, family history of premature CAD before 55 years old, cigarette smoking) was recorded, current use of any medication for relevant risk factor was accepted as positive for presence of cardiovascular risk factor in concern. Laboratory examination for fasting lipid profile, glucose, thyroid stimulating hormone, creatinine, and whole blood count was carried out. Echocardiographic examination of the all subjects was carried out and LVEF and left atrium diameter were measured accordingly.

Assessment of AGA

AGA in males was classified according to the Hamilton baldness scale, as modified by Norwood (12). Two trained physicians blinded to clinical data of the subjects separately observed the subject's head from two views (side and top), compared the subject's hair pattern to Hamilton baldness scale and chose the best matching stage of the scale on consensus. Then, subjects were classified into three groups

to make analysis easier (13). The mild group included AGA stage I, II and IIa; the moderate group consisted of AGA stage III, IIIa, III vertex, IV, IVa, V and Va; the severe group included AGA stage VI and VII according to Hamilton-Norwood scale.

The female patients were enrolled into three classes in accordance with Ludwig scale as follows: stage I, stage II, and stage III (14). In similar fashion, two trained physicians blinded to clinical data of the subjects separately observed the subject's head from two views (side and top), compared the subject's hair pattern to Ludwig baldness scale and chose the best matching stage of the scale on consensus.

SYNTAX score calculation

CAG was performed using a Philips Allura Xper FD10 (Netherlands) coronary angiography device equipped with the cardiovascular angiography analysis system. Following the CAG, the SYNTAX score was calculated retrospectively and offline by two trained operators blinded to clinical data of the subjects on consensus. The SYNTAX score was determined for all coronary lesions with >50% diameter stenosis in a vessel >1.5 mm in diameter, based on the SYNTAX Score Calculator 2.11 (www.syntaxscore.com).

CIMT measurement

Carotid doppler ultrasonography was performed with an Aloca prosound A6 (Hitachi Aloca Medical, America) equipped with a 7.5 MHz linear array imaging probe. All measurements were performed under ECG monitoring in the diastole by the same radiologist blinded to clinical data of the subjects while the patient was lying supine, the head was directed away from the side of interest and the neck was extended slightly. To maximize the lumen diameter, transducer located in longitudinal plane. At a location of 1 cm proximal to the carotid bifurcation the images were magnified to achieve a higher resolution of detail. CIMT of the far wall was evaluated as the distance between the lumen-

intima interface and the media-adventitia interface. Measurements were obtained from five contiguous sites at 1-mm intervals bilaterally, and the average of the all measurements of the patient was used for the statistical analyses. CIMT values more than 1 mm was accepted as abnormal.

Statistical analysis

All statistical analyses were performed using the SPSS software program. Continuous variables are expressed in mean ± SD and categorical variables are presented as frequencies (%). Except the SYNTAX score of female subjects and age, LVEF, creatinine, and high density lipoprotein of male subjects, the other continuous variables of both gender showed normal distribution according to Kolmogorov-Smirnov test. Categorical variables were compared using the chi-square test. Pearson or Spearman simple correlation analyses were performed to determine the association between continuous parameters accordingly. Kruskal-Wallis tests were used to compare the difference of three groups in respect to non-normal-distributed variables while ANOVA was used to test significance of the difference for three groups in respect to normally distributed variables. Binary logistic regression analysis was performed to detect the indicator for presence of SYNTAX score >0 among cardiovascular risk factors and presence of AGA (stage of III and above was accepted as presence of AGA) into the model. A p value of less than 0.05 was accepted as statistically significant result.

Results

One hundred and sixteen patients (61 males and 55 females) were included in the study. Group 1, 2, and 3 of the male patients included 12, 34, and 15 subjects respectively while group 1, 2, and 3 of the female patients consisted of 29, 14, and 12 subjects respectively. Average age, height, weight, and BMI of groups of males and females were statistically similar (Table 1). Similarly, echocardiographic measurements of groups in both males

and females did not show significant difference (Table 2). Frequencies of the subjects in respect to zero, low-, intermediate-, and high-risk SYNTAX score were expressed in Table 2. It was observed that severity of the CAD increased as the AGA stage increased both in males and females. In the analyses of the SYNTAX scores in male subjects; group 3 had significantly higher SYNTAX score compared to group 1 (z score -4.426 and p<0.001) and group 2 (z score -2.812 and p<0.01). Similarly, CIMT value of group 3 in males were higher

than that of group 1 (z score -4.221 and p<0.001) and that of group 2 (z score -2.433, p<0.05).

Similar analyses were performed for the groups of female subjects, group 3 had significantly higher score compared to group 1 (z score -5.815 and p<0.001) and group 2 (z score -3.759 and p<0.001). Similarly, CIMT value of group 3 in males were higher than that of group 1 (z score -5.021 and p<0.001) and that of group 2 (z score -4.083, p<0.001).

Table 1: Clinical, echocardiographic data, and the SYNTAX scores of the subjects.

	Males (n=61)	p value	Females (n=55)	p value
Age (year)				
Group 1	55±8		55±8	
Group 2	58±6	0.432	59±3	0.168
Group 3	59±5		60±3	
Height (cm)				
Group 1	171±6		163±6	
Group 2	168±4	0.093	162±7	0.966
Group 3	173±4		162±6	
Weight (kg)				
Group 1	83±9		72±4	
Group 2	77±11	0.147	66±6	0.376
Group 3	86±9		72±9	
BMI (kg/m ²)				
Group 1	28.5±1.2		27.2±2.5	
Group 2	27.1±3.0	0.261	24.9±0.5	0.210
Group 3	28.9±2.6		27.2±1.6	
Left atrium diameter (mm)				
Group 1	37±3		36±4	
Group 2	38±2	0.351	42±4	0.377
Group 3	38±2		38±2	
LVEF (%)				
Group 1	61±2		62±5	
Group 2	60±4	0.632	58±13	0.924
Group 3	59±3		62±6	
The SYNTAX score				
Group 1	1.5±2.8		0.4±1.7	
Group 2	9.8±6.7	<0.001	6.4±3.2	<0.001
Group 3	17.3±9.8		17.2±8.0	
CIMT value (mm)				
Group 1	0.60±0.18		0.64±0.19	
Group 2	0.94±0.21	<0.001	1.07±0.11	<0.001
Group 3	1.10±0.20		1.33±0.11	
CIMT >1 mm				
Group 1 (%)	0 (0)		1 (3)	
Group 2 (%)	11 (32)	<0.05	8 (57)	<0.001
Group 3 (%)	8 (53)		12 (100)	

BMI: Body mass index; LVEF: Left ventricular ejection fraction; CIMT: Carotid intima media thickness

Table 2: The SYNTAX score categories of the subjects

The SYNTAX score	Male subjects			Female subjects		
	Group 1 (n=12)	Group 2 (n=34)	Group 3 (n=15)	Group 1 (n=29)	Group 2 (n=14)	Group 3 (n=12)
Zero	8	2	0	27	1	0
1-22	4	30	12	2	13	8
23-32	0	1	2	0	0	4
≥33	0	1	1	0	0	0

Frequency of major cardiovascular risk factors and laboratory findings of the subjects were expressed in Table 3 and 4 accordingly.

The SYNTAX score was significantly correlated with CIMT value both in male ($r=0.894$ $p<0.001$) and female subjects ($r=0.840$ $p<0.001$). Average CIMT value of zero-score male patients ($n=10$) had significantly lower value than that of low-risk SYNTAX score ($n=46$) (0.51 ± 0.09 vs. 0.96 ± 0.20 ; $p<0.001$, z score -4.968). Similarly, Average CIMT value of zero-score female patients ($n=28$) had significantly lower value than that of low-risk SYNTAX score ($n=23$) (0.64 ± 0.20 vs. 1.14 ± 0.18 ; $p<0.001$, z score -5.648).

In logistic regression analysis, only presence of AGA was shown to be indicator of SYNTAX >22 in the model including cardiovascular risk factors and presence of AGA for both males and females ($\beta=1.629$, $r^2=0.521$, $p<0.001$ and $\beta=5.822$ $r^2=0.827$, $p<0.001$ respectively).

Discussion

AGA is hereditary hair loss induced by the effect of androgenic hormones in individual with genetic tendency (1). This develops from third decade onwards in males. DHT plays pivotal role in development of male pattern baldness. Female AGA is generally not related with elevated androgens as male AGA. Rather, women with female AGA may have other dermatological or general findings of hyperandrogenism. Still there are some controversial results about relation between AGA and presence of CAD. Here, we searched the relation between AGA and CAD by the help of the SYNTAX score which is direct, objective and quantitative tool to measure extent and severity of coronary atherosclerosis and CIMT which is noninvasive tool reflecting peripheral vascular atherosclerosis.

There have been studies indicating relation of AGA with cardiovascular risk factors (15, 16). But some of them reported relation with only hyperten-

sion rather than diabetes and hyperlipidemia (17). These conflicting results may be due to heterogeneity of the population in concern, duration and onset of AGA, multifactorial character of underlying AGA mechanism. In our study, the frequency of cardiovascular risk factors were similar between the groups and also we didn't have a control group to evaluate between the patients with AGA and a control group in respect to frequency of cardiovascular risk factors. One of the reason for this result can be due to different exposure time of the subjects to underlying AGA mechanisms both in our study and previous studies. Otherwise, it was known that early-onset AGA was related to premature CAD and cardiovascular risk factors (4).

The SYNTAX (Synergy Between PCI With Taxus and Cardiac Surgery) score was produced as part of the SYNTAX trial aiming at characterizing and objectively quantifying the severity and extent of CAD (18). Application of the SYNTAX score was tested in several studies and found to be beneficial to predict adverse events in patients undergoing coronary intervention (19). Thus it reflects actual and objective state of the coronary artery involvement. Several studies have been carried out regarding relation between AGA and CAD,

but our study was unique since we used the SYNTAX score to define severity of CAD together with CIMT, a noninvasive indicator of peripheral atherosclerosis instead of hypothetical classification of presence of CAD as done before. Also we included female AGA in our study in similar fashion.

Atherosclerosis is directly related to presence of cardiovascular risk factors as known. In our study, the number of risk factors was similar across the groups. However, atherosclerotic burden was increased in parallel with AGA severity. It indicated that atherosclerotic burden was mainly related to AGA severity rather than direct effect of cardiovascular risk factors in the study population. In the logistic regression analysis, we showed that the presence of AGA was the only indicator of SYNTAX >22 among cardiovascular risk factors and AGA severity both for males and females. High number of cardiovascular risk factors can be expected for patients with higher SYNTAX score in the general population, however this is a cross sectional study performed among patients with AGA similar to the study by Vayá et al. (20).

AGA inherited with a complex polygenic pattern as cardiovascular disease (3).

Table 3: The frequency of cardiovascular risk factors among the groups

	Males (n=61)		Females (n=55)	
	(Present/Absent)	p value	(Present/Absent)	p value
DM presence				
Group 1	2/10	0.776	6/23	0.667
Group 2	9/25		4/10	
Group 3	4/11		4/8	
HT presence				
Group 1	4/8	0.295	20/9	0.301
Group 2	20/14		10/4	
Group 3	7/8		11/1	
HL presence				
Group 1	0/12	0.213	1/28	0.089
Group 2	3/31		3/11	
Group 3	3/12		3/9	
History of cigarette smoking				
Group 1	6/6	0.608	4/25	0.145
Group 2	16/18		0/14	
Group 3	5/10		0/12	
Family history of premature CAD				
Group 1	2/10	0.489	5/24	0.224
Group 2	2/32		0/14	
Group 3	2/13		1/11	

DM: Diabetes mellitus; HT: Hypertension; HL: Hyperlipidemia; CAD: Coronary artery disease

Increased serum DHT/testosterone ratio rather than elevated serum testosterone level is important in the pathophysiology (5-7). In the study by Reborá et al., patients with early-onset AGA before 40 years old had higher cardiovascular burden and higher DHT/Testosterone ratio than the others (21). Also it is known that there is a link between AGA and insulin resistance (22). However, it may need longer duration to get in effect. Age also has an effect on hair loss especially after 50 years old (23). Our study population was relatively young with average age of 57 ± 6 years for both males and females. Also age was controlled for all groups in males and females respectively ($p=0.432$ and 0.168 respectively). Thus, frequency of diabetes mellitus did not differ statistically among groups for both genders.

Patients with SYNTAX score of ≥ 33 was defined as high risk and benefited from coronary by-pass surgery

while patients with score of ≤ 22 was classified as low risk and offered to perform percutaneous coronary intervention for the treatment of obstructive CAD. According to the SYNTAX scoring, zero score indicates either normal coronary arteries or CAD without clinical importance but necessitating medical therapy. In our study, all the patients with zero SYNTAX score had normal coronary artery anatomy in coronary angiography. To confirm these results, we performed CIMT measurement. Average CIMT value of zero-score male patients had significantly lower value than that of low-risk SYNTAX score. Similarly, Average CIMT value of zero-score female patients had significantly lower value than that of low-risk SYNTAX score. In the study by Korkmaz et al., CIMT was found to be associated independently with the SYNTAX score (24). We found that patients with higher AGA stages had higher SYNTAX score and advanced

stage of SYNTAX category both in males and females. With these results we proved directly relation between AGA and CAD.

As a secondary outcome of the study, we found that patients with higher AGA stages had significantly higher CIMT values without gender preference indicating presence of vascular atherosclerosis in relevant subjects. Thus, it may be suggested that phenotypical appearance of the patients can give direct clue for possible presence of cardiovascular atherosclerosis.

In conclusion, AGA is common cosmetically disturbing health problem for both gender, but beyond that, it may be a simple phenotypical indicator for cardiovascular atherosclerosis. We found that patients with higher stage of AGA had significantly higher the SYNTAX score and CIMT value among both gender.

REFERENCES

1. Stough D, Stenn K, Haber R, et al. Psychological effect, pathophysiology, and management of androgenetic alopecia in men. *Mayo Clin Proc.* 2005;80:1316-1322.
2. Piraccini BM, Alessandrini A. Androgenetic alopecia. *G Ital Dermatol Venereol.* 2014;149:15-24.
3. Hogan DJ, Chamberlain M. Male pattern baldness. *South Med J.* 2000;93:657-662.
4. Sharma KH, Jindal A. Association between androgenetic alopecia and coronary artery disease in young male patients. *Int J Trichology.* 2014;6:5-7.
5. Traish AM. Adverse health effects of testosterone deficiency (TD) in men. *Steroids.* 2014;88:106-16.
6. Agac MT, Bektas H, Korkmaz I, et al. Androgenetic alopecia is associated with increased arterial stiffness in asymptomatic young adults. *J Eur Acad Dermatol Venereol.* 2014 Mar 14. doi: 10.1111/jdv.12424. [Epub ahead of print].
7. Vigen R, O'Donnell CI, Barón AE, et al. Association of testosterone therapy with mortality, myocardial infarction, and stroke in men with low testosterone levels. *JAMA.* 2013;310:1829-1836.
8. Herskovitz I, Tosti A. Female pattern hair loss. *Int J Endocrinol Metab.* 2013;11:e9860.
9. Stein JH, Korcarz CE, Hurst RT, et al. American Society of Echocardiography Carotid Intima-Media Thickness Task Force. Use of carotid ultrasound to identify subclinical vascular disease and evaluate cardiovascular disease risk: a consensus statement from the American Society of Echocardiography Carotid Intima-Media Thickness Task Force. Endorsed by the Society for Vascular Medicine. *J Am Soc Echocardiogr.* 2008;21:93-111.
10. Sianos G, Morel MA, Kappetein AP, et al. The SYNTAX score: an angiographic tool grading the complexity of coronary artery disease. *Euro Intervention* 2005;1:219-227.
11. Grober ED. Testosterone deficiency and replacement: Myths and realities. *Can Urol Assoc J.* 2014;8:S145-147.
12. Norwood OT. Male pattern baldness: classification and incidence. *South Med J* 1975;68: 1359-1365.
13. Erkoç MF, Çölgeçen E, Ede H, et al. Correlation Of Carotid Intima Media Thickness And Aortic Stiffness Index With Androgenetic Alopecia. *Ankara Üniversitesi Tıp Fakültesi Mecmuası.* 2015;68:9-14.
14. Ludwig E. Classification of the types of androgenetic alopecia (common baldness) occurring in the female sex. *Br J Dermatol.* 1977;97:247-254.
15. Trieu N, Eslick GD. Alopecia and its association with coronary heart disease and cardiovascular risk factors: a meta-analysis. *Int J Cardiol.* 2014;176:687-695.
16. Arias-Santiago S, Gutiérrez-Salmerón MT, Castellote-Caballero L, et al. Androgenetic alopecia and cardiovascular risk factors in men and women: a comparative study. *J Am Acad Dermatol.* 2010;63:420-429.
17. Ahouansou S, Le Toumelin P, Crickx B, et al. Association of androgenetic alopecia and hypertension. *Eur J Dermatol.* 2007;17:220-222.
18. Sianos G, Morel MA, Kappetein AP, et al. The SYNTAX score: an angiographic tool grading the complexity of coronary artery disease. *EuroIntervention* 2005;1:219-27.
19. Yadav M, Palmerini T, Caixeta A, et al. Prediction of coronary risk by SYNTAX and derived scores: synergy between per-

- cutaneous coronary intervention with taxus and cardiac surgery. *J Am Coll Cardiol.* 2013;62:1219-1230.
20. Vayá A, Sarnago A, Ricart JM, et al. Inflammatory markers and Lp(a) levels as cardiovascular risk factors in androgenetic alopecia. *Clin Hemorheol Microcirc.* 2016;61:471-477.
21. Rebora A. Baldness and coronary artery disease: the dermatologic point of view of a controversial issue. *Arch Dermatol.* 2001;137:943-947.
22. Bakry OA, Shoeb MA, El Shafiee MK, et al. Androgenetic alopecia, metabolic syndrome, and insulin resistance: Is there any association? A case-control study. *Indian Dermatol Online J.* 2014; 5:276-281.
23. Mirmirani P. Age-related hair changes in men: Mechanisms and management of alopecia and graying. *Maturitas.* 2014 Oct 23. doi: 10.1016/j.maturitas.2014.10.008. [Epub ahead of print].
24. Korkmaz L, Bektas H, Korkmaz AA, et al. Increased carotid intima-media thickness is associated with higher SYNTAX score. *Angiology.* 2012;63:386-389.

Kronik Spontan Ürtikerde Siklosporin Tedavisi İle İlgili Gözlemlerimiz*

Chronic Spontaneous Urticaria Cyclosporine Treatment: Our Experience

Hilayda Karakök Güngör¹, Seçil Saral¹, Ayşenur Maden¹, Nihal Kundakçı¹, Beyza Doğanay Erdoğan², Bengü Nisa Akay¹

¹ Ankara Üniversitesi Tıp Fakültesi Deri ve Zührevi Hastalıklar Anabilim Dalı

² Ankara Üniversitesi Tıp Fakültesi Biyoistatistik Anabilim Dalı

* Bu çalışma daha evvel 21. Prof. Dr. Lütü Tat Sempozyumunda poster bildirisi olarak sunulmuştur.

Amaç: Şiddetli seyreden kronik spontan ürtiker vakalarının tedavisi güçtür. Bu çalışmada kronik ürtiker tedavisinde siklosporinin etkinlik ve güvenilirliğini ölçmeyi hedefledik.

Materyal-Metod: 2005-2016 seneleri arasında kliniğimizde tetkik ve tedavi edilen ve ayrıntılı fizik muayene bulguları not edilen 20 kronik spontan ürtiker tanılı hasta çalışmaya dâhil edildi.

Bulgular: Çalışmaya toplam 20 hasta dâhil edildi. Günlük ürtika plağı sayısı ve anjioödem atağı sayısı karşılaştırıldı ve her iki parametrenin de anlamlı azalma tespit edildi. Tedavinin toplam süresi 27,05 hafta (min: 4, maks:144, ±30,9507) idi. Günlük siklosporin dozları ortalama 2,2672 mg (min:0,54, maks:3,57 mg) idi. Tedavi altında iki hastada hafif hipertansiyon gelişti ve antihipertansif ajanlarla etkili bir şekilde tedavi edildi. Bir hastad diplopi gelişti. Üç hastada kreatinin seviyelerinde yükselme tespit edildi.

Sonuç: Kronik ürtiker tedavisinde, 27 hafta süre ile günlük ortalama 2,2672 mg siklosporin kullanmanın etkili olduğu tespit edilmiştir. Yan etki gelişimi açısından tüm hastalar takipte tutulmalıdır. Tedavi kesildikten sonra nüks ortalama 9 hafta sonra gelişmiştir.

Anahtar Sözcükler: **Kronik Ürtiker Ürtiker, Siklosporin**

Aim: Treatment of severe chronic autoimmune urticaria is difficult. In this study we aimed to investigate efficacy and safety of cyclosporine in patients with chronic urticaria.

Material and Method: Twenty patients with chronic spontaneous urticaria whom detailed physical examination were noted and were treated in our center between 2005 and 2013 were included in this study

Results: A total 20 patients were included in this study. Daily wheal number and number of angioedema attacks had been compared and significant reduce in both parameters were detected. Total duration of treatment was mean (min: 4, max: 144) 27,05 (±30,9507 SD, median 18) weeks. Daily cyclosporine dosages were (min: 0,54, max: 3,57), mean 2,2672 (±0,81441SD, median 2,1237). Mild hypertension was detected in two patients under treatment and had been treated with anti hypertensive agents. Dyplopia was developed in 1 patient. We observed elevated creatinine levels in 3 patients.

Conclusion: A daily mean dosage of 2,2672 mg of cyclosporine is effective in treatment of chronic urticaria for a duration of 27 weeks. All patients must be followed up closely to monitore adverse events. Recurrence was seen in a mean 9 weeks after cessation of therapy.

Key Words: **Chronic Urticaria, Cyclosporine**

Kronik ürtiker (KÜ), haftanın üç gününden fazlasında, altı hafta ve daha uzun süredir ürtika plak çıkışı olarak tanımlanır. Kronik ürtiker, spontan ürtiker ve indüklenen ürtiker olmak üzere iki gruba ayrılır. İkinci grupta, fiziksel ürtiker, kolinerjik ürtiker, kontakt ürtiker ve akuajenik ürtiker de bulunmaktadır (1). Kronik ürtiker hastalarının %40'unda anjioödem de tabloya eşlik eder (2).

Kronik ürtiker hastalarında, hastalığın aktif döneminde yüksek afiniteli IgE resep-

törlerine karşı dolaşımda anti IgE bulunduğu gösterilmiştir. Bunun in-vitro gösteriminde otolog serum deri testinden (OST) faydalanılır (2-4). Ayrıca KÜ ile çeşitli otoimmün hastalıkların sık birliktelik gösterdiği saptanmıştır. Bu durumlar arasında sistemik lupus eritematosus, sjögren hastalığı, tip 1 diyabetes mellitus (DM), tiroid hastalıkları bulunmaktadır (5).

Tedavide öncelikle antihistaminikler kullanılır (6). Standart doz antihistaminiklerin yetersiz olduğu durumlar-

Geliş tarihi : 16.10.2015 • Kabul tarihi: 16.02.2016

İletişim.

Uz. Dr. Seçil Saral

E-posta: secilsaral@gmail.com

Tel: 0 312 508 22 31

Ankara Üniversitesi Tıp Fakültesi Deri ve Zührevi Hastalıklar

Anabilim Dalı

İbn-i Sina Hastanesi, 10. Kat, C blok Sıhhiye, Altındağ, Ankara, Türkiye

da, doz dört katına kadar arttırılabilir. Antihistaminik tedavisinin başarısız olduğu durumlarda, siklosporin, omalizumab ve lökotrien reseptör antagonistleri devreye girmektedir. Alevlenme halinde kortikosteroidler devreye girebilir (1, 7-9). Çalışmamızda, merkezimizde kronik ürtiker tanısı alan siklosporin ile tedavi edilen hastalarda ürtiker ile ilişkili olabilecek durumları ve siklosporin etkinliği ve güvenirliliğini retrospektif olarak analiz etmeyi amaçladık.

Materyal Metod

Çalışmamıza, 2005 ve 2013 tarihleri arasında siklosporin kullanan, dosyalarında ayrıntılı muayene notları bulunan ve takiplere düzenli olarak katılmış olan kronik spontan ürtiker tanısı ile izlenen 20 hasta retrospektif olarak dahil edildi. Hastaların yaş, cinsiyet, hastalık süreleri, laboratuvar değerleri, OST, daha önce aldığı tedaviler, kullanılan siklosporin dozları ve hastalığın klinik seyirleri dosya bilgilerinden kaydedildi. Veriler SPSS 15.0 kullanılarak analiz edildi.

Bulgular

Çalışmaya alınan hastaların 15'i kadın, beşi erkek olup, yaşları (min: 27, max: 67) ortalama 43,65 ($\pm 9,762$ SD, ortanca 45), hastalık süreleri ise (min:4, max: 360), ortalama 63,75 ay ($\pm 94,829$ SD, ortanca 21) idi.

Tedavi öncesi 10 hastanın OST'si pozitif olarak sonuçlanmışken, sekiz hastanın negatif ve iki hastanın ise, OST'si yapılmamıştı. Hastaların sadece birinde ANA pozitif (+) olarak sonuçlanmıştı. Beş hastada *H. pylori* ag'i bakılmış ve dördünde pozitif sonuçlanmıştı. Altı hastada serum total IgE

değeri 100 üzerinde sonuçlanmıştı. Tiroid otoantikörlerine yönelik olarak bu hastalarda anti-tiroglobulin (TG) ve anti mikrozomal antikor (TPO) düzeylerine bakılmıştı. Dört hastada anti-TG değeri yüksek olarak saptandı. Anti-TPO düzeyi ise sadece bir hastada yüksek olarak saptandı.

Hastaların tamamı daha önce çeşitli antihistaminik tedavilerine (standart dozlarda ve artırılmış dozlarda nonsedatif antihistaminikler, nonsedatif ve sedatif antihistaminik kombinasyonları) yanıt alınamayan hastalardı. Ayrıca tedavi öncesinde 18 hasta sistemik steroid kullanmıştı. Bir hasta tedavi öncesi dapson kullanmıştı. On dört hasta ise, tedavi öncesinde lökotrien reseptör antagonisti kullanmıştı.

Hastaların 12'sine 3 mg/kg dozu ile dördüne 4 mg/kg dozu ile ve dördüne 5 mg/kg dozu ile siklosporin başlanmıştı. Hastaların toplam tedavi süresi (min:4, max: 144) ortalama 27,05 ($\pm 30,9507$ SD, ortanca 18) haftaydı. Hastaların toplam siklosporin dozunu, kullanım süresine bölerek elde ettiğimiz ortalama günlük siklosporin dozu ise, (min:0,54, max: 3,57), ortalama 2,2672 mg ($\pm 0,81441$ SD, ortanca 2,1237) idi.

Hastaların tedavi öncesi ürtiker şiddeti değerlendirilmesinde günlük ürtika plak çıkışı ve anjiödem sayısı kullanıldı. Günlük ürtika plak çıkışı, 1-10 arası ise 1 puan, 10-50 arası ise 2 puan ve 50 üzeri ise 3 puan olarak; anjiödem sayısı ise, yoksa 0 puan, günde 1 sefer ise 1 puan, günde 2-3 sefer ise 2 puan ve 3 seferden fazla ise 3 puan olarak gruplandı.

Hastaların tedavi öncesi ve tedavi altında günlük ürtika plak çıkışı ve anjiödem sayısı tablo 1'de belirtilmiştir.

Hastaların tedavi öncesi günlük ürtika plak çıkışı ayrı ayrı tedavinin 4. haftası, 8. haftası ve 12. haftası ile kıyaslandığında (Marjinal homojenite testi kullanılarak), düşüş anlamlı olarak tespit edildi ($p < 0,05$).

Hastaların tedavi öncesi günlük anjiödem sayısı ayrı ayrı tedavinin 4. haftası, 8. haftası ve 12. haftası ile kıyaslandığında (McNemar testi kullanılarak), düşüş anlamlı olarak tespit edildi ($p < 0,05$).

Tiroid otoantikörleri yüksek olan 4 hasta ile tiroid otoantikörleri yüksek olmayan 16 hasta ayrı ayrı gruplandırılarak, tedavi yanıtı, günlük ürtika plak çıkışı ve anjiödem sayısı ile Fisher exact test kullanılarak karşılaştırıldı. Aradaki fark anlamlı bulunamadı ($p > 0,05$).

Siklosporin kullanımına bağlı olarak 2 hastada hipertansiyon, birer hastada ise diplopi, ve karaciğer fonksiyon testlerinde yükselme geliştiği, üç hastada siklosporinin kesilmesini gerektirecek şiddette renal fonksiyon bozukluğu geliştiği görüldü. Hastaların izlem süresi (min:6, max:48 ay) ortalama 25,45 ay ($\pm 11,218$ SD, ortanca 23) olarak hesaplandı. İzlem esnasında 10 hastada nüks geliştiği görüldü. Nüks zamanı (min:2, max:22 hafta) ortalama 9,60 hafta ($\pm 6,851$ SD ve ortanca 12) hesaplandı.

Tartışma

Kronik ürtiker toplumda sık görülen hastalıklardan biridir ve prevalansı %1'dir. Spontan ve indüklenebilen olmak üzere iki alt gruba ayrılır. Kronik spontan ürtikerde (KSÜ) tetikleyici herhangi bir neden bulunmazken, kronik indüklenebilir ürtikerde, semptomların belirlenebilen bir tetikleyici faktörü bulunmaktadır. Kronik

Tablo 1: Siklosporin tedavisi öncesi ve tedavi altında hastalarda ürtika plak çıkışı ve anjiödem puanları

	Tedavi öncesi ürtika plak çıkışı puanı	Tedavi öncesi günlük anjiödem puanı	4. hafta ürtika plak çıkışı puanı	4. hafta günlük anjiödem puanı	8. hafta ürtika plak çıkışı puanı	8 hafta günlük anjiödem puanı	12. hafta ürtika plak çıkışı puanı	12. hafta günlük anjiödem puanı
Ortalama	2,70 ($\pm 0,475$ SD)	0,55 ($\pm 0,510$ SD)	0,30 ($\pm 0,224$ SD)	0,05 ($\pm 0,224$ SD)	0,25 ($\pm 0,555$ SD)	0,10 ($\pm 0,308$ SD)	0,25 ($\pm 0,445$ SD)	0,05 ($\pm 0,224$ SD)
Ortanca	3 (min:2, max:3)	1 (min:0, max:1)	0 (min:0, max:1)	0 (min:0, max:1)	0 (min:0, max:2)	0 (min:0, max:1)	0 (min:0, max:1)	0 (min:0, max:1)

indüklenebilen ürtiker ise tetikleyici faktörlere göre, fiziksel ürtiker, (sempomatik dermatografizm, soğuk ürtikeri, basınç ürtikeri, solar ürtiker, sıcakla indüklenen ürtiker, vibrasyonla indüklenen ürtiker), kolinerjik ürtiker, kontakt ürtiker ve akuajenik ürtiker olarak alt gruplara ayrılır (10).

Ürtiker aktivitesinin skorlamasında "ürtiker aktivite skoru" kullanılır (11). Bu skorlama sisteminde, günlük çıkan ürtiker plak sayısı, kaşıntı şiddeti hesaba katılır. Retrospektif olarak yaptığımız bu çalışmada ise sadece günlük ürtika plak sayısı ve anjioödem sayısı hesaba katılmıştır.

Bu çalışmada şiddetli kronik ürtikeri olan ve standart tedaviye dirençli olan hastaların tedavisinde siklosporinin etkin bir ajan olduğunu düşündüren bulgular elde edilmiştir. Siklosporinin kronik ürtiker tedavisindeki etki mekanizması tam olarak bilinmemektedir. Ancak siklosporinin, mast hücrelerden ve benzer hücrelerden lökötrien C4, histaminin kalsiyum bağımlı salınımını ve bu mediatorlere yanıtı azalttığı gösterilmiştir. (12) Ayrıca anti T lenfosit aktivitesi olduğu bilinmektedir. TNF-alfa ve nötrofil birikimini azalttığı da çalışmalarla gösterilmiştir. (13)

Kronik ürtikerin otoimmün durumlar ile ilişkili olduğu düşünülmektedir (14-17). Bu konuda en geniş hasta sayısı ile yapılan çalışmada, ANA antikör

pozitifliği, kontrol gruba oranla daha yüksek olarak pozitif tespit edildiğini gösterilmiştir. Ayrıca kronik ürtikeri olan hastalarda otoimmün tiroid hastalıklarının, çölyak hastalığının, sjögren sendromunun, sistemik lupus eritematosus, romatoid artrit ile tip 1 DM'un izlendiği gösterilmiştir. (5) Çalışmamızda, hastalarda ürtiker etyolojisi ile ilişkili olabileceği düşünülerek antitiroid otoantikörler, ANA, H. Pylori ag gibi parametrelere bakılmıştı ve hastaların sadece 1'inde ANA + olarak sonuçlanmıştı. Beş hastada H. pylori Ag'i bakılmış ve 4'ünde + sonuçlanmıştı. Altı hastada serum total IgE değeri 100 üzerinde sonuçlanmıştı. Dört hastada ise anti TG değerli yüksek olarak saptandı. Anti TPO düzeyi ise sadece bir hastada yüksek olarak saptandı.

Önceki çalışmalarda siklosporin hem yüksek doz (5-6 mg/kg/gün) kullanımında hem de orta-düşük dozda (2-4mg/kg/gün) kullanımında etkin bulunmuştur (18-23). Siklosporin kullanımını ile etkinliğin genellikle ilk günlerde hızlıca ortaya çıkması beklenmektedir (19). Ancak kimi çalışmalarda uzun süreli düşük doz kullanım ile yavaş etkinlik ortaya çıkışından bahsedilmektedir (24). Çalışmamızda, hastaların ürtiker şiddetlerine göre değişen dozlarda (3-5 mg/kg dozlarında) siklosporin verilmiş ve tüm hastalarda etkinlik elde edilmişti. Çalışmamızda

siklosporine yanıtın ilk ayda alındığını gözlemledik.

Siklosporin ilişkili yan etkiler yüksek doz tedavi ile daha çok ortaya çıkmaktadır. (25) Çalışmada yan etki gelişen hastaların siklosporin dozları iki hastada 5 mg/kg, bir hastada 4 mg/kg, dört hastada 3 mg/kg şeklindeydi. Hasta sayısı doz ilişkili yorum yapmaya yetmeyecek kadar azdı.

Siklosporin kullanım süresi ile ilgili literatürde net bir bilgi bulunmamaktadır. Etkinliğin tedavinin ilk aylarında elde edilebilir olmasına karşın bazı yayınlar uzun süreli düşük doz kullanımının, hastaları remisyonda tutulması amacı ile sürdürülmesini önermektedirler (24) Siklosporin ile etkinliğin bizim çalışmamızda da ilk ayda elde edilmesine karşın, doz azaltarak uzun süreli kullanımımızın nedeni remisyonu sürdürmek idi. Buna karşın ilaç kullanımının bırakılmasının ardından 10 hastada ortalama dokuz haftada nüks gelişti.

Çalışmamızda da literatürlere benzer olarak, kronik ürtiker hastalarında siklosporin tedavisi etkin bulunmuştur. Ancak siklosporinin etkin tedavi dozunun ve uygun kullanım süresinin belirlenmesi için geniş kapsamlı, kontrollü çalışmalara ihtiyaç vardır. Ayrıca hastalar yan etki gelişimi açısından yakın takipte tutulmalıdır.

KAYNAKLAR

1. Maurer M, Magerl M, Metz M, et al. Revisions to the international guidelines on the diagnosis and therapy of chronic urticaria. J Dtsch Dermatol Ges 2013.
2. Hide M, Francis DM, Grattan CE, et al. Autoantibodies against the high-affinity IgE receptor as a cause of histamine release in chronic urticaria. N Engl J Med 1993; 328:1599-1604.
3. Grattan CE, Francis DM, Hide M et al. Detection of circulating histamine releasing autoantibodies with functional properties of anti-IgE in chronic urticaria. Clin Exp Allergy 1991; 21:695-704.
4. Greaves MW: Chronic urticaria. N Engl J Med 1995; 332:1767-1772.
5. Confino-Cohen R, Chodick G, Shalev V et al. Chronic urticaria and autoimmunity: associations found in a large population study. J Allergy Clin Immunol 2012; 129:1307-1313.
6. Grob JJ, Lachapelle JM: Non-sedating antihistamines in the treatment of chronic idiopathic urticaria using patient-reported outcomes. Curr Med Res Opin 2008; 24:2423-2428.
7. Kim S, Baek S, Shin B et al: Influence of initial treatment modality on long-term control of chronic idiopathic urticaria. PLoS One 2013; 8:e69345.
8. Jauregui I, Ferrer M, Montoro J, et al. Antihistamines in the treatment of chronic urticaria. J Investig Allergol Clin Immunol 2007; 17 Suppl 2:41-52.
9. Mora PM, Gonzalez Perez Mdel C, Jimenez Villarruel M, et al. (Therapeutic options in idiopathic chronic urticaria). Rev Alerg Mex 2005; 52:77-82.
10. Toubi E, Grattan C, Zuberbier T: Diagnostic dilemmas in chronic urticaria. Journal of the European Academy of Dermatology and Venereology : JEADV 2015; 29 Suppl 3:12-15.
11. Guevara-Gutierrez E, Bonilla-Lopez S, Hernandez-Arana S, et al. Safety and efficacy of cetirizine versus cetirizine plus ranitidine in chronic urticaria: Double-blind randomized placebo-controlled

- study. The Journal of dermatological treatment 2015;1-3.
12. Marone G, Triggiani M, Cirillo R, et al. Cyclosporin A inhibits the release of histamine and peptide leukotriene C4 from human lung mast cells. *Ric Clin Lab* 1988; 18:53-59.
 13. Wershil BK, Furuta GT, Lavigne JA, et al. Dexamethasone and cyclosporin A suppress mast cell-leukocyte cytokine cascades by multiple mechanisms. *Int Arch Allergy Immunol* 1995; 107:323-324.
 14. Kozel MM, Bossuyt PM, Mekkes JR, et al. Laboratory tests and identified diagnoses in patients with physical and chronic urticaria and angioedema: A systematic review. *J Am Acad Dermatol* 2003; 48:409-416.
 15. Leznoff A, Sussman GL: Syndrome of idiopathic chronic urticaria and angioedema with thyroid autoimmunity: a study of 90 patients. *J Allergy Clin Immunol* 1989; 84:66-71.
 16. Dreskin SC, Andrews KY: The thyroid and urticaria. *Curr Opin Allergy Clin Immunol* 2005; 5:408-412.
 17. Caffarelli C, Cuomo B, Cardinale F, et al. Aetiological factors associated with chronic urticaria in children: a systematic review. *Acta Derm Venereol* 2013; 93:268-272.
 18. Loria MP, Dambra PP, D'Oronzio L et al. Cyclosporin A in patients affected by chronic idiopathic urticaria: a therapeutic alternative. *Immunopharmacol Immunotoxicol* 2001; 23:205-213.
 19. Ilter N, Gurer MA, Akkoca MA: Short-term oral cyclosporine for chronic idiopathic urticaria. *J Eur Acad Dermatol Venereol* 1999; 12:67-69.
 20. Di Gioacchino M, Di Stefano F, Cavallucci E, et al: Treatment of chronic idiopathic urticaria and positive autologous serum skin test with cyclosporine: clinical and immunological evaluation. *Allergy Asthma Proc* 2003; 24:285-290.
 21. Toubi E, Blant A, Kessel A, et al. Low-dose cyclosporin A in the treatment of severe chronic idiopathic urticaria. *Allergy* 1997; 52:312-316.
 22. Vena GA, Cassano N, Colombo D, et al. Cyclosporine in chronic idiopathic urticaria: a double-blind, randomized, placebo-controlled trial. *J Am Acad Dermatol* 2006; 55:705-709.
 23. Kessel A, Toubi E: Cyclosporine-A in severe chronic urticaria: the option for long-term therapy. *Allergy* 2010, 65:1478-1482.
 24. Toubi E, Bamberger E, Kessel A: Prolonged cyclosporin-A treatment for severe chronic urticaria. *Allergy* 2003; 58:535-536.
 25. Scott, J.P. & Higenbottam, T.W. *Dis-Manage-Health-Outcomes* (1988) 3: 107. doi:10.1007/BF03259936

Ultrasonographic and Color Doppler Ultrasonographic Parameters to Discriminate Thyroid Nodules

Tiroid Nodüllerinde Ultrasonografi ve Renkli Doppler Ultrasonografi Bulguları Birlikteliğinde Malignite Saptanması

Ayşegül Gürsoy Çoruh¹, Zehra Akkaya¹, Derya Öztuna², Suat Kemal Aytaç¹, Serdar Akyar¹

¹ Ankara University, School of Medicine, Department of Radiology
² Ankara University, School of Medicine, Department of Biostatistics

Objective: To determine parameters that can be used to predict malignant thyroid nodules by using gray-scale ultrasonography and color Doppler ultrasonography

Materials-methods: Gray-scale ultrasonography and color Doppler ultrasonography findings were retrospectively analyzed in 60 nodules with known histopathology. Of 60 nodules, 12 nodules were malignant. The evaluation criteria for gray-scale ultrasonography were: size, echotexture, internal morphology, contour, presence of microcalcification, and presence of halo sign. The evaluation criteria for color Doppler ultrasonography were: vascular flow pattern and resistive index. Vascular flow patterns were classified as Types I, II, III, and IV.

Results: Irregular contour and type IV flow patterns were the most significant independent predictors of malignancy in malignant thyroid nodules. Resistive index was significantly higher in malignant nodules. The cut off value was established as resistive index ≥ 0.69 ; 91% sensitivity and 97% specificity were calculated in the identification of malignant nodules. A combination of the absence of a halo sign, type IV flow pattern, and irregular contour had the highest specificity and positive predictive value (66.7% sensitivity, 100% specificity, 100% positive predictive value, 92.3% negative predictive value).

Conclusion: We believe that by the integration gray-scale ultrasonography with color Doppler ultrasonography findings, it is possible to determine which nodule is malign/benign without performing fine needle aspiration biopsy (FNAB) and unnecessary operations could be prevented.

Key Words: *Thyroid Nodule, Ultrasonography, Doppler Ultrasonography, Resistive Index, Vascularization*

Amaç: Tiroid nodüllerinde ultrasonografi bulgularına ek olarak renkli Doppler ultrasonografi bulguları ile birlikte malign - benign ayrımını yapabilmek

Materyal - Metod: Çalışmamızda total yada subtotal tiroidektomi sonucunda patolojileri bilinen 60 nodül incelenmiştir. Retrospektif olarak 60 nodülün 12'si malign karakterdeydi. Nodüllerde ultrasonografi bulguları olarak; boyut, ekojenite, natür, kenar yapısı, mikrokalsifikasyon varlığı, periferik halo varlığı değerlendirilmeye alındı. Renkli Doppler ultrasonografi bulguları olarak kanlanma desenlerine ve rezistif indeks değerlerine bakıldı. Kanlanma desenleri 4 sınıfta gruplandırıldı; tip I, tip II, tip III, tip IV.

Bulgular: Düzensiz kenar yapısı ve tip IV kanlanma deseni malign nodül saptamada en özgül bağımsız parametreler olarak saptandı. Rezistif indeks değeri malign nodüllerde daha yüksek bulundu. Rezistif indeks için cutoff değeri % 91 duyarlılık ve % 97 özgüllük ile 0,69 olarak hesaplandı. Düzensiz kenar yapısı, periferik halo kaybı ve tip IV kanlanma deseni kombinasyonu malign nodül saptamada en özgül ve en yüksek pozitif tahmini değere sahip bulgu olarak bulundu (% 66.7 duyarlılık, %100 özgüllük, %100 pozitif tahmini değer, %92.3 negatif tahmini değer).

Sonuç: Ultrasonografik ile renkli Doppler ultrasonografi bulguları birlikte malign - benign nodül ayrımı yapılabilir ve gereksiz cerrahi işlem engellenilebilir.

Anahtar Sözcükler: *Tiroid Nodülü, Ultrasonografi, Renkli Doppler Ultrasonografi, Rezistif İndeks, Internal Kanlanma*

Thyroid nodules are the most common thyroid disease with increasing prevalence, especially in iodine deficient areas (1). Ultrasound (US) is the primary and the most effective imaging modality in screening thyroid disease. Incidental thyroid nodules detected by US at an approximate rate of 70% of the population and detected by autopsy at a rate of approximately 50% in adults.(2). A great majority of

thyroid nodules are benign. Approximately 4-14% nodules are malignant.(3).

In the literature, several studies reported that the most efficient method in discriminating between benign and malignant nodules is fine needle aspiration biopsy (FNAB) with a sensitivity of 65-98% and specificity of 72-100%.(4). Even in large,

Received: April 16, 2016 • Accepted: Aug 22, 2016

Corresponding author

Aysegul Gursay Coruh, M.D.

E-posta: draysegulgursoy@gmail.com,
draysegulgursoy@hotmail.com

Phone: +90 505 400 77 16

Ankara University, School of Medicine, İbni Sina Hospital,
Department of Radiology, Sıhhiye/Ankara/ Turkey

experienced centers inadequate specimen and non-diagnostic cytology rate is up to 15-20% (5,6). Furthermore, false negative results are reported at a range of 3-21% (7). Consequently, a non-invasive, safe, and low cost diagnostic procedure is required, with high accuracy, to discriminate malignant and benign thyroid nodules. Several gray-scale US and color Doppler ultrasonography (CDUS) features have been reported to be highly suggestive of malignancy such as hypoechogenicity, presence of microcalcification, irregular contour, hypervascular central flow, and high Resistive Index (RI) (3,8,9). On the contrary, several authors claim that there are no correlations with the central flow, echogenicity, shape, and malignancy (9,11).

The purpose of this study is to evaluate the capabilities of gray-scale US and CDUS alone and in combination, in detecting malignant thyroid nodules. Furthermore, this study also aimed to determine which thyroid nodule should receive surgery using the US and CDUS parameters without performing FNAB.

Materials and Methods

The researchers of the current study retrospectively reviewed the records of patients who were underwent surgical intervention between the years 2004 and 2009. Thirty patients' (median age: 42.37 ± 10.10 years; range: 25-61), consisting of 24 women (80%) and 6 men (20%), gray-scale US and CDUS data were evaluated by one radiologist. Sixty nodules were included in the study. Each nodule was reported as benign or malignant nodule based on histologic classification. Out of 60 nodules, 48 (80%) nodules were benign and 12 (20%) nodules were malignant. All US and CDUS were conducted by the same radiologist with more than ten years of experience in thyroid ultrasound. Sonography was performed using the Sonoline Antares system (Siemens, Washington, USA) using 4-9 MHz and 5-13 MHz linear array transducers.

The evaluation criteria for gray-scale US included: size, echotexture, internal morphology, contour, presence of

microcalcification, and the presence of a halo sign. The size of the nodule was defined as the largest size in any of the three dimensions, which were measured in transverse and longitudinal planes. Microcalcification was defined as hyperechoic spots below 2 mm with/without acoustic shadowing and without comet artifact. Internal morphology was categorized as solid, mixed, or cystic according to the ratio of solid and cystic components. A solid nodule was defined when a nodule had a cystic component, comprising less than 25% of it and a cystic nodule was defined when a nodule consisted of more than 75% cystic spaces. Echogenicity of the nodule was identified by comparing the nodule with the thyroid parenchyma and strap muscles, and qualified as hypoechoic, hyperechoic, and isoechoic. The contour of the nodule was categorized as well-defined or spiculated/irregular. The absence or discontinuity of a peripheral halo sign was evaluated.

On CDUS, vascular flow patterns were classified as Types I, II, III, and IV.

Type I: No visible flow

Type II: Peri-nodular (peripheral) flow

Type III: Peri-nodular flow (peripheral) with minimal internal flow

Type IV: Marked internal flow (intrinsic hypervascularity) or marked internal flow with peripheral flow. Marked internal flow was qualified as flow in the central part of the tumor greater than that in the surrounding thyroid parenchyma.

Resistive index (RI) was recorded, which was performed on one to three arteries of greater caliber in a vascularized nodule. Nodules consisting of central and peripheral flow, the measurements were taken in both vascular portions. Resistive Index was automatically calculated in the software, and for all nodules, average values were obtained.

Statistical analyses were performed using SPSS 11.5. Frequency (percent) for categorical variables, mean \pm standard deviation for metric variables was given as descriptive statistics. In

order to compare two independent groups in terms of categorical and metric variables, the chi-square test and Mann-Whitney U-test were used, respectively. The area under receiver operating characteristics (ROC) curve was evaluated for the examination of diagnostic performance of RI. Additionally, the sensitivity, specificity, positive predictive value (PPV), and negative predictive value (NPV) were calculated. $P < 0.05$ was considered statistically significant.

Results

In this study, there were 48 (80%) benign and 12 (20%) malignant nodules. Out of 12 malignant nodules, 11 were papillary carcinomas, 1 was a follicular carcinoma. All malignant nodules were solitary. Overall nodule size ranged from 3 mm to 50 mm with a mean value 14.87 ± 10.54 mm. Out of 60 nodules, 58 (96.7%) were solid and 2 (3.3%) were mixed morphology. All malignant nodules and 46 (95.8%) benign nodules had a solid appearance. None of the nodules were in cystic in nature. There were no statistically significant differences between benign and malignant nodules regarding size ($p=0.3$) and internal morphology ($p=1$).

Hypoechogenicity was a common gray-scale US feature in malignant nodules (91.7%), whereas for benign nodules, all three categorized echogenicity were seen. A total of 15 (31.3 %) of 48 benign nodules were hypoechoic, 19 (39.6%) nodules were isoechoic, and 14 (29.2%) nodules were hyperechoic. For echogenicity, statistically significant difference was found between benign and malignant nodules ($p=0.001$).

Of 12 malignant nodules, 11 nodules (91.7%) had an absent or discontinuous peripheral halo. Ten (83.3%) malignant nodules showed irregular contour, whereas irregular contour was detected in 3 (6.3%) out of 48 benign nodules. Microcalcifications were detected in 7 of 12 (58.3%) among the malignant nodules (Figure 1) and 4 of 48 (8.3%) among the benign nodules.

There was a statistically significant difference between benign and malignant nodules regarding the presence of microcalcifications, irregular contour, and the absence of a peripheral halo ($p < 0.001$). Table 1 shows the distribution of the gray-scale ultrasonographic features related to the histology, which were found statistically significant for indicating ma-

lignant thyroid nodules in this study. The gray-scale US features of hypoechogenicity, irregular contour, presence of microcalcification, and the absence of a peripheral halo were more common in malignant nodules. Comparing the gray-scale US findings, the feature with the highest specificity and positive predictive value was irregular contour (93.8%

and 76.9%, respectively). Table 2 shows the comparative intragroup analysis of gray-scale US features and CDUS features between benign and malignant nodules.

A great majority of malignant nodules had internal vascular flow. A total of 8 of 12 (66.7%) malignant nodules were categorized as Type IV in

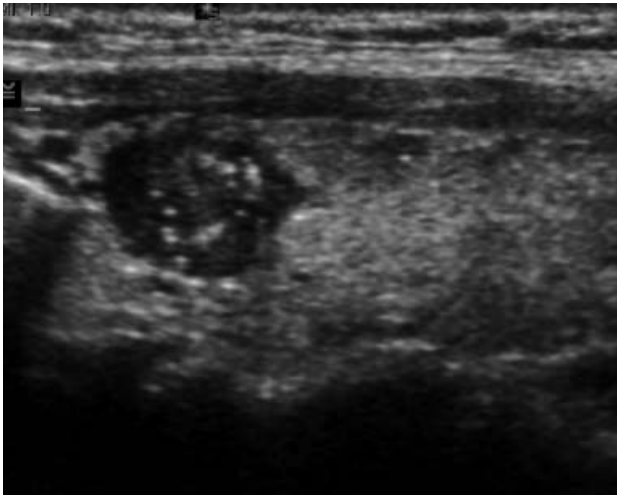


Figure 1. Microcalcifications in a hypoechoic thyroid nodule

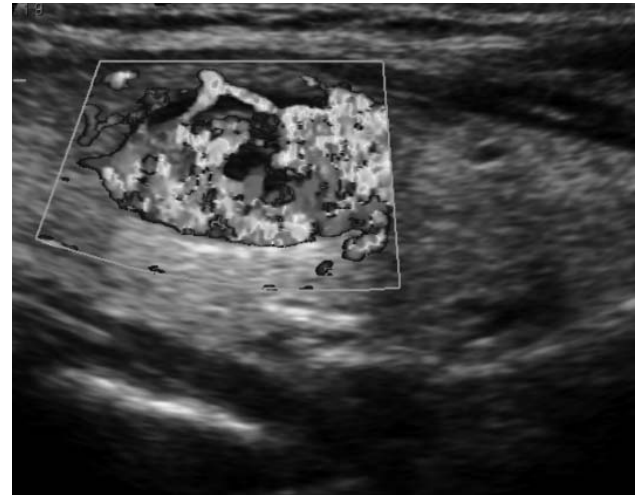

Figure 2. Type IV vascular flow pattern in papillary carcinoma with a pathological diagnosis of papillary carcinoma

Table 1: Gray-scale ultrasonographic features related to histology

	Echogenicity			Peripheral halo		Contour		Microcalcification		Total
	Hyperechoic	Isoechoic	Hypoechoic	Presence	Absence	Well-defined	Irregular	Presence	Absence	
Benign	14 (29.2%)	19 (39.6%)	15 (31.3%)	41 (85.4%)	7 (14.6%)	45 (93.8%)	3 (6.3%)	4 (8.3%)	44 (91.7%)	48
Malignant	1 (8.3%)	0 (0%)	11 (91.7%)	1 (8.3%)	11 (91.7%)	2 (16.7%)	10 (83.3%)	7 (58.3%)	5 (41.7%)	12

Table 2: Diagnostic data for gray-scale ultrasound and color Doppler ultrasound features of malignant nodules

	Malignant %	Benign %	Sensitivity %	Specificity %	Positive predictive value %	Negative predictive value %
Hypoechogenicity	91.7	31.3	91.6	68.7	42.3	97
Absence of peripheral halo	91.7	14.6	91.7	85.4	61.1	97.2
Irregular contour	83.3	6.3	83.3	93.8	76.9	95.7
Presence of microcalcification	58.3	8.3	58.3	91.7	63.6	89.8
Type IV flow pattern	66.7	16.7	66.7	83.3	50	90.9

Table 3: Distribution of the types of flow patterns among benign and malignant nodules

	Benign	Malignant	Total
Type I flow pattern	6 (12.5%)	0 (0%)	6 (10%)
Type II flow pattern	15 (31.3%)	0 (0%)	15 (25%)
Type III flow pattern	19 (39.6%)	4 (33.3%)	23 (38.3%)
Type IV flow pattern	8 (16.7%)	8 (66.7%)	16 (26.7%)
Total	48 (80%)	12 (20%)	60 (100%)

CDUS (Figure 2). In the current study, none of the malignant nodules showed Type I or Type II flow pattern. Table 3 shows the distribution of the types of flow patterns among benign and malignant nodules. Among the other types of flow pattern, Type IV presented highest specificity and sensitivity (83.3% and 66.7%, respectively) with a 50% positive predictive value and a 90.9% negative predictive value.

RI was significantly higher in malignant nodules (Figure 3). The mean value of RI was 0.80 ± 0.15 (range: 0.50-1) in ma-

lignant nodules and 0.52 ± 0.06 (range: 0.45-0.77) in benign nodules. Among the benign nodules, the highest RI (RI=0.77) was detected in follicular adenoma. The best results were calculated for a $RI \geq 0.69$ cut off value, with 91% sensitivity and 97% specificity in discriminating malignant nodules.

We also evaluated a combination of gray-scale US features and CDUS features for discriminating malignant nodules (Table 4). The absence of a peripheral halo, irregular contour, and Type IV flow pattern indicated the highest specificity (100%) and positive predictive value (100%) to predict ma-

lignancy with a 66.7% sensitivity and 92.3% negative predictive value.

Discussion

Nodular thyroid disease is very common and a great majority of nodules are benign. Thyroid cancer prevalence ranges from 1.5% to 10% (12). Although thyroid malignancy is rare, it is important to discriminate malignant from benign nodules because it is one of the most curable malignancy. Furthermore, early and accurate diagnosis could alter the therapeutic approach (13). Thyroid US is the most prevalent method to detect and characterize the thyroid nodules. There are a great number of studies discussing the sonographic and Doppler findings for thyroid nodules in the literature, yet there is no common consensus. The current study demonstrated that the integration of CDUS and gray-scale ultrasound findings improved the specificity and positive predictive value in identifying malignant nodules.

In the current study, no statistically significant difference was found in predicting malignancy according to nodule size and morphology ($p=0.3$, $p=1$, respectively). Twelve (100%) malignant nodules and 46 (95.8%) benign nodules had a solid appearance. Likely for the benign nodules, the mean nodule size was 14.67 ± 11.07 mm, and for the malignant nodules the mean nodule size was 15.68 ± 8.4 mm. The results of the current study supported the findings in the literature. Previous researchers similarly declared that nodule size and internal morphology were not predictive of malignancy (14,18).

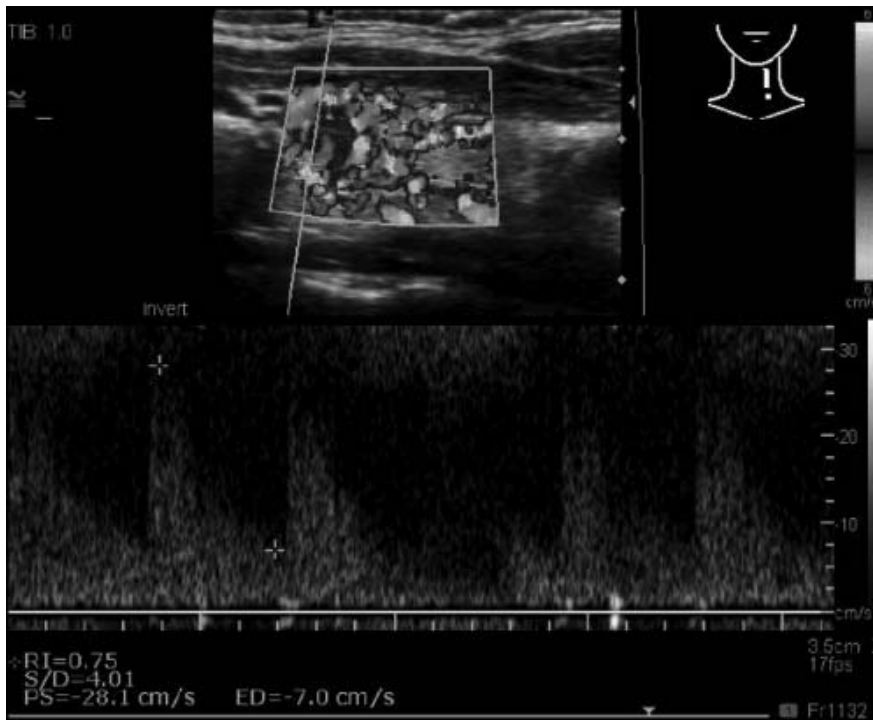

Figure 3. Spectral analysis of arterial vascularity shows a high resistance waveform with a RI value of 0.75. This nodule had a diagnosis of papillary carcinoma.

Table 4: Gray-scale ultrasound and color Doppler ultrasound combination features related to malignant histology in thyroid nodules

	Sensitivity %	Specificity %	Positive predictive value %	Negative predictive value %
Hypoechoogenicity+ type IV flow pattern	66.7	93.8	72.7	91.8
Presence of microcalcification+ type IV flow pattern	41.7	97.9	83.3	87
Absence of peripheral halo +type IV flow pattern	66.7	93.8	72.7	91.8
Absence of peripheral halo+irregular contour+ type IV flow pattern	66.7	100	100	92.3
Absence of peripheral halo+ presence of microcalcification +type IV flow pattern	41.7	97.9	83.3	87
Hypoechoogenicity + absence of peripheral halo +type IV flow pattern	66.7	93.8	72.7	91.8

Hypoechoogenicity was a common gray-scale US feature in malignant nodules (12,18,19). In the current study, a total of 11 of 12 malignant nodules were hypoechoic. Benign nodules' echogenicities were variable. In this study hypoechoogenicity is a valuable gray-scale US marker with a sensitivity of 91.6% and specificity of 68.7%. Hypoechoogenicity was also frequently seen in benign nodules; therefore its specificity was the lowest in the gray-scale ultrasonographic criteria.

There was a statistically significant difference between benign and malignant nodules regarding the presence of microcalcifications ($p < 0.001$). Kim et al. (17) demonstrated that the presence of microcalcification is the most sensitive gray-scale US criteria in their study. Presence of microcalcification has a high specificity of 91.7%, which was the second highest specific finding in gray-scale US, sensitivity however was relatively lower compared to other findings that suggest malignancy such as contour abnormality and hypoechoogenicity which may have resulted from low number of patients included in the study. Similarly, Moon et al. (12) declared that the presence of microcalcification can be considered as a highly specific finding for malignancy. The current findings are in concordance with their study.

In previous studies, a great majority of authors reported the association between the absence of a complete peripheral halo and malignancy (15,16,20,21). A peripheral halo is composed of compressed thyroid parenchyma and prominent vessels. In agreement with these reports, in the current study of 12 malignant nodules, 11 nodules (91.7%) had absent or discontinuous peripheral halo. An absent halo sign is the most sensitive parameter in the current study with a sensitivity of 91.7%, but it is less specific. In predicting malignancy with gray-scale ultrasound features, irregular/spiculated contour is the best single parameter with a specificity of 93.8%, sensitivity of 83.3%, positive predictive value of 76.9%, and negative predictive value of 95.7%.

CDUS examination has become a considerable imaging technique for discriminating malignant and benign thyroid nodules. Regarding CDUS findings, some vascular patterns were classified to differentiate benign and malignant nodules. In previous studies, many authors have shown the association between the increased intranodular blood flow and malignancy [3,9,19,22,23]. According to the data of the current study, increased intranodular blood flow (Type IV) was a statistically significant criterion to suggest malignancy ($p=0.001$). Tamsel et al. [24] and Algin et al. [25] did not find any relationship between high intranodular blood flow and malignancy. It is assumed that technical issues (settings of a wall filter and pulse repetition frequency) and patients lack of cooperation (breathingswallowing motion artifacts) may have hidden the possible relationship between intranodular vascularity and malignancy in these studies.

In addition to vascular patterns, there are several studies that have shown the relationship with the histology of the thyroid nodules and vascular resistance [3,5,13,19,26]. RI is a good spectral Doppler parameter for evaluating thyroid nodules because it is not dependent on the angle of insonation. In the literature, many authors declared that RI values in malignant nodules were higher than in benign nodules [3,5,19,23,26]. Ivanac et al. [3] calculated the optimal cut-off value as $RI \geq 0.70$ to distinguish malignant nodules from benign nodules with a sensitivity of 80% and specificity of 92%. De Nicola et al [5], Holden [19], and Cerbone et al. [13] reported similar results and found mean RI values for carcinomas of 0.75, 0.76, and 0.75, respectively. These studies suggested that large quantities of stenosis and occlusions in the neovascularization of differentiated thyroid carcinomas lead to an increase in vascular resistance. Similarly, in the current study, RI was significantly higher in malignant nodules (0.80 ± 0.15 vs. 0.52 ± 0.06) and $RI \geq 0.69$ was highly suggestive of malignancy with a sensitivity of 91% and specificity of 97%. However, Tamsel

et al. [24] reported poor sensitivity and specificity values of 11% and 4%, respectively, for an RI cut-off of 0.75. The study of Tamsel et al. [24] was based on cytological results acquired by FNAB. False negative results could arise in some cases, which might have potentially altered the results of this study.

In the literature, they also analyzed gray-scale US and CDUS features in combination and reported increased specificity by combining CDUS and US in the detection of malignancy in thyroid nodules [9,15,16]. In the current study with the combination parameters (Table 4), there was an improvement in specificity and positive predictive value. On the contrary, Stacul et al. [8] did not report an improvement in diagnostic performance of malignant thyroid nodules. This disagreement may be related, using the cytology as the reference standard, and therefore the results could be deviated. In the current study, among the associations of several US patterns with CDUS; the absence of a peripheral halo, irregular contour, and Type IV flow pattern is the most valuable combination with a specificity of 100%, sensitivity of 66.7%, positive predictive value of 100%, and negative predictive value of 92.3%.

There are some limitations in this study. Firstly, the number of the patients that were included in the study was limited. Secondly, a great majority of the malignant nodules were papillary carcinoma. Additional studies should be performed with a larger population including other types of thyroid malignancies. The strength of this study was that all nodules in this study had histological reports obtained from surgical specimens.

In conclusion, the results of present study indicate that CDUS gave an incremental value to gray-scale US in the diagnosis of malignant thyroid nodules. Due to the high specificity and positive predictive value, the findings of combined CDUS and gray-scale US features can determine malignant thyroid nodules and patients with such nodules may undergo surgery without the need of FNAB.

REFERENCES

1. Belfiore A, Rosa GL, Giuffrida D, et al. The management of thyroid nodules. *J Endocrinol Invest.* 1995; 18: 155-158
2. Alexander EK, Hurwitz S, Heering JP, et al. Natural history of benign solid and cystic thyroid nodules. *Ann Intern Med.* 2003; 138: 315-318
3. Ivanac G, Brkljacic B, Ivanac K, et al. Vascularisation of benign and malignant thyroid nodules: CD US evaluation. *Ultraschall Med.* 2007;28:502-506.
4. Gharib H. Fine-needle aspiration biopsy of thyroid nodules: advantages, limitations, and effect. *Mayo Clin Proc* 1994;69:44-49.
5. De Nicola H, Szejnfeld J, Logullo AF, et al. Flow pattern and vascular resistive index as predictors of malignancy risk in thyroid follicular neoplasms. *J Ultrasound Med.* 2005;24:897-904.
6. Gharib H, Goellner JR. Fine-needle aspiration biopsy of the thyroid: an appraisal. *Ann Intern Med.* 1993;118:282-289.
7. Wu HH, Jones JN, Osman J. Fine-needle aspiration cytology of the thyroid: ten years experience in a community teaching hospital. *Diagn Cytopathol.* 2006;34:93-96.
8. Stacul F, Bertolotto M, De Gobbis F, et al. US, colour-Doppler US and fine-needle aspiration biopsy in the diagnosis of thyroid nodules. *Radiol Med.* 2007;112:751-762.
9. Rago T, Vitti P, Chiovato L, et al. Role of conventional ultrasonography and color flow-doppler sonography in predicting malignancy in 'cold' thyroid nodules. *Eur J Endocrinol.* 1998;138:41-46.
10. Iannuccilli JD, Cronan JJ, Monchik JM. Risk for malignancy of thyroid nodules as assessed by sonographic criteria: the need for biopsy. *J Ultrasound Med.* 2004;23:1455-1464.
11. Shimamoto K, Endo T, Ishigaki T, et al. Thyroid nodules: evaluation with color Doppler ultrasonography. *J Ultrasound Med.* 1993;12:673-678.
12. Kim SJ, Moon WK, Cho N. Sonographic criteria for fine-needle aspiration cytology in a Korean female population undergoing thyroid ultrasound screening. *Acta Radiol.* 2010;51:475-481.
13. Cerbone G, Spiezia S, Colao A, et al. Power Doppler improves the diagnostic accuracy of color Doppler ultrasonography in cold thyroid nodules: follow-up results. *Horm Res.* 1999;52:19-24.
14. Ginat DT, Butani D, Giampoli EJ, et al. Pearls and pitfalls of thyroid nodule sonography and fine-needle aspiration. *Ultrasound Q.* 2010;26:171-178.
15. Phuttharak W, Somboonporn C, Hongdomnern G. Diagnostic performance of gray-scale versus combined gray-scale with colour doppler ultrasonography in the diagnosis of malignancy in thyroid nodules. *Asian Pac J Cancer Prev.* 2009;10:759-764.
16. Appetecchia M, Solivetti FM. The association of colour flow Doppler sonography and conventional ultrasonography improves the diagnosis of thyroid carcinoma. *Horm Res.* 2006;66:249-256.
17. Kim EK, Park CS, Chung WY, et al. New sonographic criteria for recommending fine-needle aspiration biopsy of nonpalpable solid nodules of the thyroid. *AJR Am J Roentgenol.* 2002;178:687-691.
18. Frates MC, Benson CB, Doubilet PM, et al. Prevalence and distribution of carcinoma in patients with solitary and multiple thyroid nodules on sonography. *J Clin Endocrinol Metab.* 2006;91:3411-3417.
19. Holden A. The role of colour and duplex Doppler ultrasound in the assessment of thyroid nodules. *Australas Radiol.* 1995; 39:343-349.
20. Koike E, Noguchi S, Yamashita H, et al. Ultrasonographic characteristics of thyroid nodules: prediction of malignancy. *Arch Surg.* 2001;136:334-337.
21. Moon WJ, Jung SL, Lee JH, et al. Benign and malignant thyroid nodules: US differentiation-multicenter retrospective study. *Radiology* 2008;247:762-770.
22. Chammas MC, Gerhard R, de Oliveira IR, et al. Thyroid nodules: evaluation with power Doppler and duplex Doppler ultrasound. *Otolaryngol Head Neck Surg.* 2005;132:874-882.
23. Bianek-Bodzak A, Zaleski K, Studniarek M, et al. Color Doppler sonography in malignancy of thyroid nodules. *J Ultrasound Med.* 2003;22: 758
24. Tamsel S, Demirpolat G, Erdogan M, et al. Power Doppler US patterns of vascularity and spectral Doppler US parameters in predicting malignancy in thyroid nodules. *Clin Radiol.* 2007;62:245-251.
25. Algin O, Algin E, Gokalp G, et al. Role of duplex power Doppler ultrasound in differentiation between malignant and benign thyroid nodules. *Korean J Radiol.* 2010;11:594-602.
26. Frates MC, Benson CB, Doubilet PM, et al. Can color Doppler sonography aid in the prediction of malignancy of thyroid nodules? *J Ultrasound Med.* 2003;22:127-131.

Isolated Spontaneous Pectoralis Minor Tendon Rupture in a Patient with Chronic Renal Failure

Kronik Böbrek Yetmezlikli Hastada Spontan İzole Pektoralis Minör Tendon Ruptürü

Merve Örucü¹, Şehim Kutlay¹, Seçilay Güneş¹, Haydar Gök¹

¹ Ankara University Faculty of Medicine, Department of Physical Medicine and Rehabilitation.

Isolated rupture of the pectoralis minor tendon is extremely rare and has been reported 3 times in 4 patients. This article describes the first case of an isolated spontaneous pectoralis minor tendon tear in an end-stage renal disease (ESRD) patient undergoing long-term hemodialysis and with a previous history of bilateral rupture of the quadriceps tendons. He presented with left anterior shoulder and chest wall pain with direct tenderness on palpation over the coracoid. Magnetic resonance imaging revealed an isolated tear of the pectoralis minor tendon with an intact pectoralis major tendon. The patient returned to full activities after conservative management. Although rare, the diagnosis of pectoralis minor tendon rupture should be considered in ESRD patients who present with anterior shoulder pain in the absence of an antecedent trauma.

Key Words: *End-Stage Renal Disease, Pectoralis Minor, Tendon Rupture, Hemodialysis*

Pektoralis minör tendonunun izole rüptürü son derece nadirdir ve 4 hastada 3 kez bildirilmiştir. Bu makale uzun süredir hemodiyalize giren ve bilateral kuadriseps tendonlarında rüptür hikayesi olan, son dönem böbrek yetmezliği (SDBY) bulunan hastadaki ilk izole spontan pektoralis minör tendon rüptürüdür. Hasta sol ön omuz ve korakoid üzerinde palpasyonla hassasiyet veren göğüs ön duvarı ağrısıyla başvurdu. Manyetik rezonans görüntüleme sağlam pektoralis major tendonuyla birlikte pektoralis minör tendonu izole rüptürü mevcuttu. Hasta konservatif tedavi sonrası eski aktivite düzeyine döndü. Nadir olmakla birlikte pektoralis minör tendon rüptürü tanısı ön omuz ağrısıyla başvuran, öncesinde travma öyküsü olmayan SDBY hastalarında düşünülmelidir.

Anahtar Sözcükler: *Son Dönem Böbrek Yetmezliği, Pektoralis Minör, Tendon Rüptürü, Hemodiyaliz*

Spontaneous rupture of tendons (quadriceps, Achilles and patellar tendon) is a clinical entity that is commonly reported to occur during the course of chronic diseases including the end-stage renal disease (ESRD), diabetes mellitus, systemic lupus erythematosus and treatment with corticosteroids, statins and the fluoroquinolone antibiotics (1-4). Isolated spontaneous rupture of the pectoralis minor tendon without the pectoralis major tendon tear is extremely rare (5-8). Those reported cases were healthy people and had an antecedent trauma. Literature search on PubMed and MEDLINE revealed no reported case of isolated spontaneous pectoralis minor tears in chronic diseases. Herein, we report an isolated spontaneous rupture of the pectoralis minor tendon in an ESRD patient undergoing long-term hemodialysis and with a previ-

ous history of bilateral rupture of the quadriceps tendons.

Case Report

A 59-year-old male presented with left anterior shoulder and chest wall pain. His pain worsened on abduction and extension of the arm beyond the scapular plain. He had type 1 diabetes mellitus, ESRD secondary to diabetic nephropathy and has been on hemodialysis for the last 9 years. Simultaneous rupture of quadriceps tendons occurred after a minor trauma within the last year. He underwent a surgical treatment. He had no history of trauma, injury or treatment with the quinolone antibiotics, and/or steroids, but atorvastatin with a 20 mg dose per day. On detailed questioning, he reported that he had to use a wheelchair for three weeks after the surgical repair of tendon rupture.

Received : May 17, 2016 • Accepted: June 23, 2016

Corresponding Author

Merve Örucü, M.D.,

E-mail: dmerveorucu@hotmail.com

Tel: +90 312 508 28 22

Fax: +90 312 309 41 32

Ankara University Faculty of Medicine Department of Physical Medicine and Rehabilitation 06100 Sıhhiye Ankara TURKEY

On physical examination, there was a significant atrophy of the left shoulder girdle muscles (Figure 1), bilateral quadriceps muscles (Figure 2) and a localized tenderness to palpation over the coracoid process anteriorly. He had a 20° limitation of flexion and 30° limitation of abduction at the left shoulder. Neurological examination showed a mild weakness in the shoulder flexion, abduction and external rotation movements. He was ambulating with a walker.

Laboratory tests revealed BUN 85 mg/dL (6-20); creatinine 10,63 mg/dL (0,7-1,2); ALP 721 U/L (40-129), calcium 8,1 mg/dL (8,6-10,2); phosphate 7,6 mg/dL(2,7-4,5); intact Parathyroid hormone (iPTH) 788,5 pg/mL(8-76)and 25-OH vitamin D 6,5 µg/L (winter:10-60, summer: 20-120).

Plain radiographs of the left shoulder showed acromioclavicular joint degeneration with no evidence of a fracture or dislocation (Figure 3). Magnetic resonance imaging revealed an isolated tendon tear of the pectoralis minor tendon from the coracoid process with a slight retraction and edema in the muscle (Figure 4). No tear of the pectoralis major tendon was identified.

A conservative treatment course including physical therapy and rehabilitation program combined with a non-steroidal anti-inflammatory drug was started. The program consisted of the cross-friction massage, TENS and the scapular stabilization exercises with avoidance of abduction and active adduction. After 4 weeks of treatment, there was a significant improvement of shoulder range of motion. He was able to return to his previous activity levels with a significant decrease in shoulder pain. The patient was considered to have resistant hyperparathyroidism (based on the definition as an iPTH level of 600 pg/mL or greater after 6 months of increasing doses of IV calcitriol and the use of calcimimetic agents). Parathyroidectomy had been recommended to him, but he had refused.

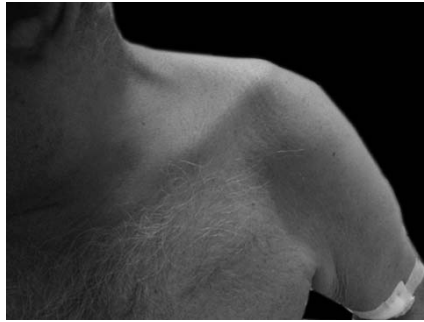

Figure 1. Photograph shows a significant atrophy of the left shoulder girdle muscles

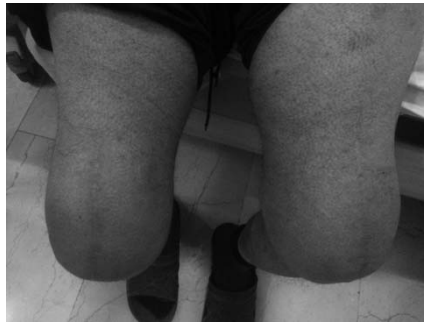

Figure 2. Photograph shows a significant atrophy of the bilateral quadriceps muscles.

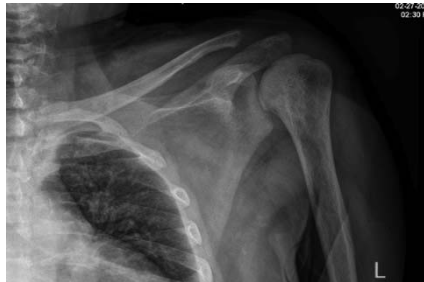

Figure 3. Plain radiograph of the left shoulder showing acromioclavicular joint degeneration with no evidence of a fracture or dislocation.

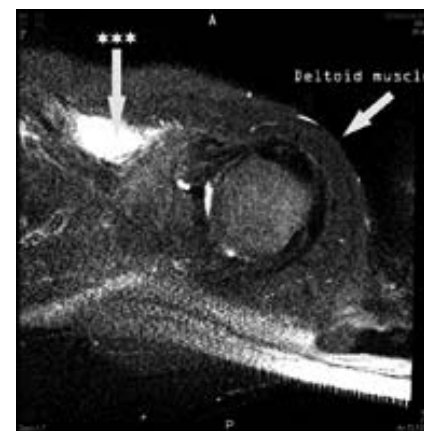


Figure 4. A) Axial T2-weighted magnetic resonance image showing high signal at the pectoralis minor muscle tendon junction (asterisk);

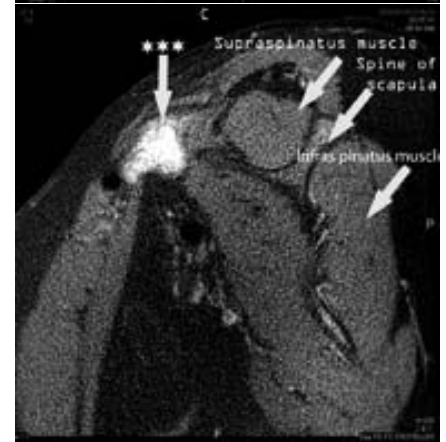
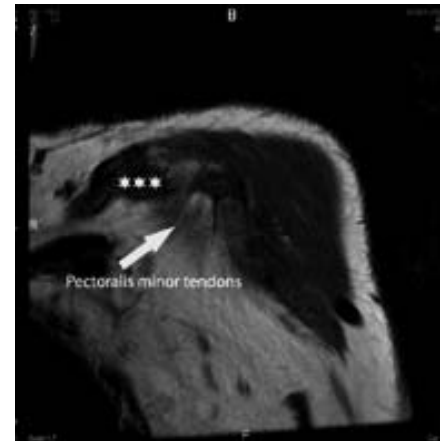


Figure 4. B) Sagittal T2-weighted magnetic resonance image showing significant edema (asterisk) in the pectoralis minor muscle detachment of the tendon from the coracoid; **C)** Coronal T1 weighted magnetic resonance image showing absence of one of the pectoralis minor tendons (asterisk) which is the same place shown hyperintense in T2 weighted images.

Discussion

This is the first reported case of an isolated spontaneous pectoralis minor tendon rupture in a patient with ESRD. The rupture occurred without an antecedent direct trauma to the shoulder.

The pectoralis minor muscle arises from the upper margins and outer surfaces of the third, fourth, and fifth ribs, near their cartilages and from the aponeuroses covering the intercostalis. The tendon of insertion commonly extends over the coracoid process to the greater tubercle along with the conjoint tendon. It's been thought that the overlying pectoralis major muscle protects the pectoralis

minor muscle from direct anterior traumas to shoulder (6). Therefore, isolated rupture of the pectoralis minor muscle tendon is extremely rare with only 4 cases that were reported in the literature (5-8). All cases involved healthy sports players and had an antecedent direct trauma. The presenting case however, had an ESRD and has been on the long-term hemodialysis and atorvastatin treatment. He developed a spontaneous isolated pectoralis minor tendon rupture following serial rupture of quadriceps muscle tendons in the course of disease.

The quadriceps, Achilles, patellar, triceps, biceps, supraspinatus, and subscapularis tendon ruptures in patients with chronic renal failure have been previously reported in the literature (9-11). Possible factors associated with tendon rupture in patients with chronic renal failure are uremic toxins, sec-

ondary amyloidosis, chronic metabolic acidosis, secondary hyperparathyroidism and hemodialysis (2,12-14). Other factors that may predispose to tendon injury in chronic renal failure patients include corticosteroid treatment, statins, and fluoroquinolone antibiotics (4,15,16). In the current case, secondary hyperparathyroidism, long-term hemodialysis and concomitant statin use are the major predisposing factors for the spontaneous tendon rupture. It was thought that bone resorption at the tendon insertion sites caused by the secondary hyperparathyroidism plays a significant role in the pathogenesis of tendon rupture (14). There was no history of any corticosteroid or fluoroquinolone antibiotics use before the tendon rupture in this case.

Ultrasonography and magnetic resonance imaging have previously been shown to be helpful in the diagnosis of rup-

tures of the pectoralis minor. Axial, sagittal and coronal T1-weighted MRIs of the shoulder are usually recommended to confirm the diagnosis. Axial T2-weighted MRIs might help to reveal the pathology secondary to surrounding edema around the medial corocoid that extends into the muscle belly (12). In the current case, MRI was used to confirm the pectoralis minor tendon rupture. It was also able to demonstrate that the pectoralis major was intact.

In conclusion, although isolated spontaneous rupture of the pectoralis minor tendon is extremely rare, it should be considered in ESRD patients presenting with anterior shoulder pain. Diagnosis should be made on the basis of history, physical examination, and MRI findings.

REFERENCES

1. Jones N, Kjellstrand CM. Spontaneous tendon ruptures in patients on chronic dialysis, *Am J Kidney Dis.* 1996; 28:861-866.
2. Shah MK. Simultaneous bilateral quadriceps tendon rupture in renal patients. *ClinNephrol.* 2002;58:118-121.
3. Matokovic D, Matijasevic B, Petric P, Crnkovic T, Skorvaga S. A case report of spontaneous concurrent bilateral rupture of the quadriceps tendons in a patient with chronic renal failure. *TherApher Dial.* 2010;14:104.
4. Celik EC, Ozbaydar M, Ofluoglu D, Demircay E. Simultaneous and spontaneous bilateral quadriceps tendons rupture. *Am J Phys Med Rehabil.* 2012;91:631-634.
5. Li X, Gorman MT, Dines JS, Limpisvasti O. Isolated tear of the pectoralis minor tendon in a high school football player. *Orthopedics.* 2012;35:e1272-1275.
6. Kalra K, Neri B. Isolated pectoralis minor tendon tear in a professional ice hockey player—radiographic findings and presentation. *Skeletal Radiol.* 2010; 39(12):1251-1253.
7. Mehallo CJ. Isolated tear of the pectoralis minor. *Clin J Sport Med.* 2004; 14:245-246.
8. Zvijac JE, Zikria B, Botto-van Bemden A. Isolated tears of pectoralis minor muscle in professional football players: a case series. *Am J Orthop (Belle Mead NJ).* 2009; 38:145-147.
9. Soo I, Christiansen J, Marion D, Courtney M, Luyckx VA. Sequential rupture of triceps and quadriceps tendons in a dialysis patient using hormone supplements. *Clin Nephrol.* 2011; 75 Suppl 1:20-23.
10. Muratli HH, Celebi L, Hapa O, Biçimoğlu A. Simultaneous rupture of the quadriceps tendon and contralateral patellar tendon in a patient with chronic renal failure. *J Orthop Sci.* 2005; 10:227-232.
11. Ureten K, Oztürk MA, Ozbek M, Unverdi S. Spontaneous and simultaneous rupture of both Achilles tendons and pathological fracture of the femur neck in a patient receiving long-term hemodialysis. *IntUrolNephrol.* 2008;40:1103-1106.
12. Mao-Feng Gao, Hui-Lin Yang, Wei-Dong Shi. Simultaneous bilateral quadriceps tendon rupture in a patient with hyperparathyroidism undergoing long-term hemodialysis: A case report and literature review. *J Int Med Res.* 2013; 41: 1378.
13. Kurer MH, Baillo RA, Madgwick JC. Musculoskeletal manifestations of amyloidosis. A review of 83 patients on hemodialysis for at least ten years. *J Bone Joint Surg (Br).* 1991; 73:271-276.
14. Kim BS, Kim YW, Song EK, Seon JK, Kang KD, Kim HN. Simultaneous bilateral quadriceps tendon rupture in a patient with chronic renal failure. *Knee Surg Relat Res.* 2012;24:56-59.
15. Tsourvakas S, Gouvalas K, Gimstas C, et al. Bilateral and simultaneous rupture of the triceps tendons in chronic renal failure and secondary hyperparathyroidism. *Arch Orthop Trauma Surg.* 2004; 124:278-280.
16. Palmer S, Birks C, Dunbar J, Walker R. Simultaneous multiple tendon ruptures complicating a seizure in a haemodialysis patient. *Nephrology.* 2004; 9: 262-264.

Portal Lenfadenopati ve Kolestatik Hepatitle Seyreden Epstein Barr Virüs Enfeksiyonu

Epstein Barr Virus Infection Presenting with Portal Lymphadenopathy and Cholestatic Hepatitis

Elif Börekci¹, Adem Kara¹, Çiğdem Kader², Z. Tuğba Özdemir¹, Tekin Yıldırım¹, Mehmet Çelikkilek³

¹ Department of Internal Medicine,

² Department of Microbiology and Infectious Diseases,

³ Department of Gastroenterology; Bozok University, School of Medicine, Yozgat, Turkey

Running Head: Epstein barr virüse bağlı kolestatik hepatit olgusu

Epstein-Barr virüsü (EBV) dünyada yaygın bir dağılım gösteren B lenfotropik insan herpes virüsüdür. Tükürük yoluyla bulaştığı için öpücük hastalığı olarak da bilinen enfeksiyöz mononükleoz (EM) tablosuna neden olur. EBV akut hepatitin nadir bir nedeni olup kolestatik hepatit ise EBV enfeksiyonu seyrinde çok daha nadir görülmektedir. Biz bu yazıda EBV enfeksiyonuna bağlı kolestatik hepatit ve portal lenfadenopati gelişen bir olguyu sunduk.

Anahtar Sözcükler: Epstein-Barr virüs, kolestatik hepatit, portal lenfadenopati

Epstein-Barr virus (EBV) is a B lymphotropic human herpes virus and have a widespread distribution in the world. It causes infectious mononucleosis (EM) which is known as the kissing disease because of transmission through saliva. EBV is a rare cause of acute hepatitis, cholestatic hepatitis in the course of the EBV infection is much more rare. In this paper, we report a case with cholestatic hepatitis and portal lymphadenopathy due to EBV infection.

Key Words: Epstein-Barr virus, cholestatic hepatitis, portal lymphadenopathy

Epstein-Barr virüsü (EBV) dünyada yaygın bir dağılım gösteren B lenfotropik insan herpes virüsüdür. Primer enfeksiyonu genellikle asemptomatiktir, ancak bazı vakalarda Enfeksiyöz mononükleoz (EM) tablosu ile sonuçlanır. Enfeksiyöz mononükleoz ateş, lenfadenopati, eksüdatif farenjit, hepatosplenomegali ve atipik lenfositoz ile ortaya çıkar (1, 2). Epstein Barr Virüs'un ayrıca Burkitt lenfoması, AIDS ve transplantasyonla ilişkili lenfoproliferatif bozukluklar, bazı yüksek dereceli T ve B hücreli lenfomalar, nazofarenks karsinomu gibi değişik hastalıklarla ilişkisi bildirilmiştir (1). Enfeksiyöz mononükleoz değişik klinik belirtilerle seyreder. Hemen her sistemi etkileyebilen komplikasyonlar meydana getirebilir. Semptomuz veya atipik bulgularla seyredebilir (2).

Hastalık bir insandan diğerine tükürük yoluyla geçmektedir, bu nedenle halk arasında öpücük hastalığı olarak da bilinmektedir. Yaş ilerledikçe enfeksiyonun semptomatik seyretme olasılığı

artar (3). Bazı olgularda karaciğer fonksiyon testlerinde hafif (3-5 kat) yükseklikler, karın ağrısı ve hepatosplenomegali görülebilir. Nadiren de olsa ciddi hepatit, fulminan karaciğer yetmezliği bildirilmiştir (4). Epstein Barr Virüsü (EBV) enfeksiyonlarında karaciğer tutulumuna bağlı olguların % 80-90'ında serum aminotranferazlarda ılımlı yükseklikler saptanabilirken, alkalen fosfataz ve bilirübin yükseklikleri ile karakterize kolestatik hepatit daha ender görülür (5, 6).

Epstein Barr Virüs nadir görülen viral hepatit etkenlerinden biridir ve sıklıkla ayırıcı tanıda gözden kaçabilmektedir. Portal lenfadenopati saptanan ve kolestatik hepatit tablosu ile başvuran bir hastada, ayırıcı tanıda EBV enfeksiyonunun da hekimlerimiz tarafından hatırlanabilmesi amacıyla olgumuzu sunduk.

Olgu

Ondokuz yaşında kadın hasta, 3-4 gündür süren epigastrik ağrı ve bulantı yakın-

Geliş Tarihi: 29.12.2015 • Kabul Tarihi: 18.03.2016

İletişim

Elif Börekci, MD

E-mail: elifborekci@mynet.com

Phonel: +90 505 643 11 72

Fax: +90 354 214 06 12

Bozok University, School of Medicine, Department of Internal Medicine Yozgat/Turkey

ması ile başvurdu. Hastanın hikayesinden 1 hafta önce boğaz ağrısı nedeniyle 3 gün kadar süreyle sefalosporin türevi bir antibiyotigi düzensiz kullandığı öğrenildi. Yapılan fizik muayenede hastanın genel durumu orta derecede iyiydi. TA: 110/90 mmHg, nabız 70/dk, vücut sıcaklığı: 37.2 °C idi. Skleralar subikterik görünümde, orofarinks hiperemik, tonsiller hipertrofikti, üzerinde yer yer eksudatif alanlar mevcut idi. Batın muayenesinde sağ üst kadran ve epigastrik bölgede hassasiyeti vardı, defans ve rebaund yoktu, trape alanı açık olup organomegali saptanmadı. Diğer sistem muayeneleri normaldi. Hastanın laboratuvar incelemesinde WBC:8500 /mm³(lenfosit %45, PNL %50), Hb:14.1 gr/dL, Plt:167.000/mm³, MCV:87 fL, C-reaktif protein:5.1 mg/dl, AST:215 IU/L, ALT:357 IU/L, T:Protein:7 gr/dL, Alb:3.8 gr/dL, T.bilirubin:2.7 mg/dL, D.bilirubin:1.8 mg/dL, ALP:246 IU/L, LDH:467 IU/L, GGT:293 IU/L, PT:13.9 sec, aPTT:31 sec, INR:1.0 olarak saptandı. Karın ağrısı nedeniyle yapılan abdomen ultrasonografisinde karaciğer, safra kesesi, koledok, intrahepatik safra yolları ve portal ven genişliği normal olarak raporlandı. Portal hilusta en büyüğü 21x8 mm boyutlu olmak üzere multiple reaktif lenf nodları izlendi. Portal sistemdeki lenf nodları dışında tüm batın ultrasono patolojik bulguya rastlanmadı. Hasta kolestatik hepatit etiyojisi araştırılması amacıyla servisimize yatırıldı. Yapılan periferik kan yayması incelemesinde eritrositler normokrom normositer, trombositler yeterli sayıda idi, lenfosit sayısı artmış olup atipik hücreye rastlanmadı. Kan, idrar ve boğaz kültürlerinde üreme olmadı. Bakılan hepatit A, B, C panelleri ve anti-HIV serolojisinin negatif saptanması üzerine hasta Enfeksiyon Hastalıkları ve Klinik Mikrobiyoloji bölümü ile konsülte edildi. Gönderilen Toksoplazma, sifiliz, varicella zoster, rubella, sitomegalovirus, herpes simplex (TORCH), Parvo virüs IgM, Gruber Widal testleri negatifti. Hastada EBV VCA IgM yüksek titrede pozitif saptanır. EBV VCA IGG negatifti. Epstein Barr Virus enfeksiyonuna bağlı kolestatik hepatit ve portal lenfadenopati düşünülen hastaya semptomlarına

yönelik destek tedavisi uygulandı. Klinik izleminde epigastrik ağrı ve bulantı yakınmaları ortadan kalkan karaciğer fonksiyon testleri gerileyen hasta yatışının 7. gününde taburcu edildi.

Hasta taburculuktan 3 gün sonra polikliniğimizde görüldü. Fizik muayenede skleraları normal olarak değerlendirildi. Orofarinks hafif hiperemik olmasına rağmen kriptom yoktu. Vücut sıcaklığı: 36.9°C, nabız:72/dk, TA:115/75 mmHg idi. Taburculuk sonrası hastanın laboratuvar incelemesinde hemogram, sedimentasyon ve C-reaktif protein değerleri normaldi. AST:81 IU/L, ALT:195 IU/L, T.protein:7.1 gr/dL, Alb:3.7 gr/dL, T.bilirubin:0.9 mg/dL, D.bilirubin:0.5 mg/dL, ALP:215 IU/L, LDH:298 IU/L, GGT:137 IU/L olarak ölçüldü.

Tartışma

Enfeksiyöz mononükleoz tipik klinik ve laboratuvar seyri yanında asemptomatik veya atipik seyir gösterebilen ve değişik komplikasyonlara neden olabilen bir EBV enfeksiyonudur (2). Primer EBV enfeksiyonları özellikle çocukluk yaşında asemptomatik iken, ileri yaşlarda daha semptomatik seyreder (3).

Ülkemizde erişkin yaş grubunda seropozitiflik oranı % 80-95 saptanmıştır (7). Enfeksiyöz mononükleoz değişik komplikasyonlara neden olabilir. Dalak rüptürü, aplastik anemi, otoimmün hemolitik anemi, trombositopeni, agranülositoz, pnömoni, mediastinal lenfadenopati, kalp iletim bozuklukları, myokardit, perikardit, hepatit, pankreatit, mezenterik lenfadenopati, glomerulonefrit, hemolitik üremik sendrom, konjonktivit, üveit, makülopapüler döküntü, peteşi, orşit, artrit, ve değişik nörolojik bozukluklar rastlanılan komplikasyonlardandır (8).

Epstein Barr Virus enfeksiyonunda en sık gözlenen klinik bulgular ateş, boğaz ağrısı ve generalize lenfadenopatilerdir. Karaciğer tutulumu sık gözlenmesine rağmen, olguların ancak % 10-15'inde hepatomegali saptanır. Splenomegali %50-60 sıklıkla görülebilir. Bizim olgumuzda splenomegali yoktu. Olguların %80-90'ında karaciğer enzim yük-

sekliği olur (9). Karaciğer enzimlerinin on kattan fazla yükselmesi durumunda diğer etiyojistik nedenler de araştırılmalıdır (10). Ultrasonografide bizim hastamızda da görüldüğü şekilde, periportal inflamasyon ve portal lenfadenopati görülebilir (11). Sarılık, kolestatik hepatite veya hemolitik anemiye bağlı olarak ortaya çıkabilir. Sarılığı olan hastalarda, indirekt bilirubin yüksekliği de varsa hemolizi ekarte etmek için hemogram ve periferik yayma bakılmalıdır. Serum alkalen fosfataz yükseklikleri ile karakterize kolestatik karaciğer hastalığı olguların % 5'inden azında görülmektedir (5). Olgumuzda ALT değeri yaklaşık 10 kat, AST değerinde ise yaklaşık 6 kat yükseklik mevcuttu. Total bilirubin:2.7 mg/dL, D. bilirubin:1.8 mg/dL, ALP:246 IU/L, GGT:293 IU/L olarak ölçülmüş olup kolestaz ile uyumlu idi.

Epstein Barr Virus enfeksiyonunda hastalığın seyrinde geçici olarak görülebilen kolestazın patogenezi ile ilgili yeterli bilginiz yoktur. Epstein Barr Virus'un hepatositlerde direkt hücre ölümüne neden olmadığı, antioksidatif enzimlere karşı enzimi inhibe eden otoantikokların, manganez süperoksit dismutazın yüksek konsantrasyonunun bir rolü olabileceği düşünülmektedir (12, 13). Hepatositlerde serbest radikallerin biriktiği ve hasara yol açtığı düşünülmektedir. Safra stazından safra kesesi inflamasyonunun sorumlu olabileceği veya safra kesesi duvarının direkt invazyonu olabileceği de belirtilmiştir (14, 15). Olgumuzda görülen, portal hilustaki multipl reaktif lenf nodları da yukarıdaki muhtemel kolestaz sebeplerine ek, farklı bir sebep olarak ele alınabilir.

EBV enfeksiyonunda destek tedavisi uygulanır. Genellikle hepatit vakalarının çoğu kendiliğinden düzeldir. Ciddi EBV hepatiti vakalarında steroidler ve antiviral ilaçlar tedavi amaçlı kullanılmıştır ancak bu konuda yeterli çalışmalar yoktur (16). Klinikimizde hastamıza semptomatik destek tedavisi verilmiştir.

Sonuç olarak, kolestatik hepatit ayırıcı tanıları arasında EBV enfeksiyonu da düşünülmelidir. Hastanın hikayesi ve serolojik yöntemler kullanılarak tanıya kolayca gidilebildiği halde, çoğu zaman EBV enfeksiyonu göz ardı edilebilmektedir.

KAYNAKLAR

1. Odumade OA, Hogquist KA, Balfour HH, Jr. Progress and problems in understanding and managing primary Epstein-Barr virus infections. *Clinical microbiology reviews*. 2011;24:193-209.
2. Macsween KF, Crawford DH. Epstein-Barr virus-recent advances. *The Lancet Infectious diseases*. 2003;3:131-40.
3. Auwaerter PG. Infectious mononucleosis in middle age. *Jama*. 1999;281:454-459.
4. Vine LJ, Shepherd K, Hunter JG, et al. Characteristics of Epstein-Barr virus hepatitis among patients with jaundice or acute hepatitis. *Alimentary pharmacology & therapeutics*. 2012;36:16-21.
5. Barreales M, Pérez-Carreras M, Meizoso T, et al., editors. [Epstein-Barr virus infection and acute cholestatic hepatitis]. *Anales de medicina interna (Madrid, Spain)*: 1984; 2006.
6. Hinedi TB, Koff RS. CASE REPORT: Cholestatic Hepatitis Induced by Epstein-Barr Virus Infection in an Adult. *Digestive diseases and sciences*. 2003;48:539-541.
7. Fidan I, Yüksel S, İmir T. Değişik yaş gruplarında Epstein-Barr virus antikorlarının araştırılması. *İnfeksiyon Dergisi (Turkish Journal of Infection)*. 2005;19:453-456.
8. Jenson HB. Acute complications of Epstein-Barr virus infectious mononucleosis. *Current opinion in pediatrics*. 2000;12:263-268.
9. Johannsen EC, Schooley R, Kaye K. Epstein-Barr virus (infectious mononucleosis). *Principles and Practice of Infectious Diseases 6th ed Philadelphia, PA: Churchill Livingstone*. 2005.
10. Finkel M, Parker GW, Fanselau Ha. The Hepatitis Of Infectious Mononucleosis: Experience With 235 Cases. *Military medicine*. 1964;129:533-538.
11. Crum NF. Epstein Barr virus hepatitis: case series and review. *Southern medical journal*. 2006;99:544-547.
12. Schaade L, Meilicke R, Büttgen S, et al. [Manganese superoxide dismutase-inhibiting autoantibodies in cholestatic Epstein-Barr viral hepatitis]. *Deutsche medizinische Wochenschrift (1946)*. 1998;123:1478-1482.
13. Vuković VR, Mijailović Ž, Borovčanin N. Epstein-Barr virus hepatitis associated with icterus: Case report. *Medicinski časopis*. 2010;44:14-18.
14. Chalupa P, Kaspar M, Holub M. Acute acalculous cholecystitis with pericholecystitis in a patient with Epstein-Barr Virus infectious mononucleosis. *Medical Science Review*. 2009;15:CS30-CS3.
15. Dikici N, Ural O. Epstein-Barr Virus'a Bağlı Akut Kolestatik Hepatit: İki Olgu. *İnfeksiyon Dergisi (Turkish Journal of Infection)*. 2009;23:197-200.
16. Rafailidis PI, Mavros MN, Kapaskelis A, et al. Antiviral treatment for severe EBV infections in apparently immunocompetent patients. *Journal of clinical virology : the official publication of the Pan American Society for Clinical Virology*. 2010;49:151-157.

A Submassive Pulmonary Embolism Case with Wide Spread Infarcts Throughout Lungs Presented Atypically

Akciğerde Yaygın Enfarktla Seyreden Submasif Atipik Prezantasyonlu Pulmoner Emboli Vakası

Esat Çınar¹, Volkan Atmış¹, Hande Selvi Öztörün¹, Tuğba Turgut¹, Ahmet Yalçın¹, Sevgi Aras¹, Murat Varlı¹

¹ Ankara University School of medicine, İbn-i Sina Hospital Department of Internal Medicine, Division of Geriatrics, Turkey

Pulmonary thromboembolism (PTE) is a clinical disorder which can end up with mortality in the elderly. PTE usually presents with cardiopulmonary symptoms. Atypical presentations among elderly patients can delay PTE diagnosis causing serious complications. Here we present a 71 years old man who admitted with loss of appetite, weight loss and constipation and diagnosed with PTE without any pulmonary symptoms.

Key Words: *Atypical Presentation, Pulmonary Embolism, Elderly*

Pulmoner tromboemboli ileri yaşta mortal seyredebilen klinik bir durumdur. Sıklıkla kardiyopulmoner semptomlarla prezente olur. Yaşlı hastalarda atipik prezantasyonlar tanıda gecikmelere neden olabildikleri için ciddi komplikasyonlara neden olabilmektedir. Burada iştahsızlık, kilo kaybı ve kabızlık şikayeti ile başvurup hiç bir pulmoner semptom tariflemeyen ve pulmoner tromboemboli tanısı alan 71 yaşında bir erkek hastayı sunacağız.

Anahtar Sözcükler: *Atipik Prezantasyon, Pulmoner Emboli, Yaşlı*

Atypical presentation of cardiovascular and respiratory system disorders is common among elderly population. Atypical presentation tends to be more common among functionally limited elderly and among patients with diminished cognitive reserve. Atypical presentations can result in a delay in diagnosis causing an increase in morbidity and mortality (1).

Pulmonary embolism (PE), usually secondary to thrombosis of the deep veins of the legs, is a highly mortal and morbid disease with an increased incidence among elderly (2). Pulmonary Embolism usually presents with dyspnea, tachypnea, pleuritic chest pain and tachycardia. In elderly patients, the most common symptoms are tachypnea (respiratory rate > 16 breaths/minute), shortness of breath, chest pain that may be pleuritic, anxiety, leg pain or swelling, hemoptysis, and syncope. Patients who have small thromboemboli may be asymptomatic or have atypical symptoms. Nonspecific symptoms suggestive of pulmonary emboli in the elderly include persistent low-grade fever, change in

mental status, or a clinical picture that mimics airway infection. Also, confusion, unexplained fever, wheezing, resistant heart failure, unexplained arrhythmias may occur. Fewer than 20% of elderly patients have the classic triad of dyspnea, chest pain, and hemoptysis (1, 2). Severity of the clinical presentation depends on the size and number of embolisms and presence of infarcts. Also, pulmonary infarcts are rarely secondary to embolism of peripheral arteries (3). Here, we will present an elderly with diffuse embolism and infarcts whose only complaints were insufficient oral intake, loss of appetite and weight loss.

Case Report

Seventyone year old male admitted with loss of appetite, diminished oral intake and six kilograms of weight loss in preceding three weeks. He was constipated, defecated once in two weeks, and had a sense of sticking when swallowing solid food. He denies nausea and vomiting. He was hypertensive for five years and was on valsartan + hydrochlorothiazide and amlol-

Received: May 09,2016 • Accepted: Aug 10,2016

Corresponding Author:

Esat Çınar, MD

E-mail: esat.cinar@yahoo.com

Phone: +90 312 508 35 77

Fax: +90 312 508 35 79

Ankara University School of Medicine Department of Internal Medicine, Division of Geriatrics, Specialist
06100 Ankara, TURKEY

dipine treatment, but he says his arterial blood pressure was in normal range for preceding three weeks despite ceasing his drugs. He had a history of 50 packs/year of cigarette smoking and had dyspnea with effort. He was deeply cachectic in his physical examination with a body mass index of 16.5/kg/m². His handgrip strength was: 13.5 kg, mini nutritional screening score was:3, total:11, KATZ Daily living activities score: 5/6, Lawton-Brody instrumental Daily living activities score: 10/17, walking speed:1,2 m/sec in his comprehensive geriatric assessment. His peripheral arterial oxygen saturation was 92 % with pulse oximeter, heart rate 121/min, arterial pressure 124/75 mmHg. He had no wheezing, rales or rhonci, he was not tachypneic. In his cardiac examination he had no murmurs. There was not any obvious organomegaly in his abdominal examination but his bowel sounds were diminished. There was 3 cm difference between his calves diameter. His posteroanterior chest graphy revealed no obvious etiological cause. He was hospitalized with these findings for etiological evaluation, in his further assessment his C reactive protein level was: 149 mg/L (0,0 - 3,0),serum albumin level was:2,8 g/dL (3.5 - 5.2), serum leucocyte count was: 12300 x10⁹/L (4.5 - 11), D-dimer level was: 8125 ng/mL (0 - 243) and in his arterial blood gas analysis pH was:7.44 (7.35 - 7.45), pCO₂:34 mmHg (35 - 45), pO₂:70mmHg (80-100), SO₂: %94.7 and HCO₃:24 mmol/L (22-26). With these findings Pulmonary thrombo embolism (PTE) was suspected and he was examined with pulmonary angiography with computed tomography. He had filling defects in; right upper apical, apicoposterior, anterior lobe branches; lower superior, medial and posterior basal lobe branches; all middle lobe branches; left upper anterior, and all branches of pulmonary artery to left lobe compatible with thrombus. Pleural based consolidations with ground glass appearance compatible with infarctus was detected in right middle, right lower posterior, left lower lateral and posterior basal segments (fi-

gure 1 and 2). Lower extremity doppler ultrasonographic examination was performed for etiologic evaluation. Acute thrombosis of right popliteal vein extending to saphenofemoral junction was detected. His echocardiogram was performed and hypokinetic areas of anterior wall was detected and his pulmonary arterial systolic pressure was measured to be 45 mmHg. Further evaluation was performed to exclude an underlying malignancy since he had weight loss, swallowing difficulty, change in defecation habits and widespread pulmonary embolism. His abdominopelvic tomography was free of malignancy. His rheumatological markers were of no clinical significance. His upper and lower gastrointestinal system endoscopic evaluation revealed pangastri-ritis and sigmoidal polyps of no clinical importance. He was started anticoagulation therapy and discharged.

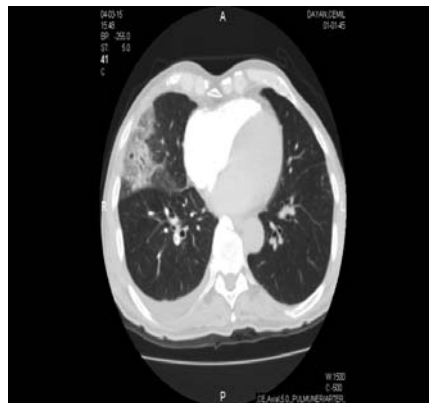


Figure 1: Widespread infarcts spread all over right lung

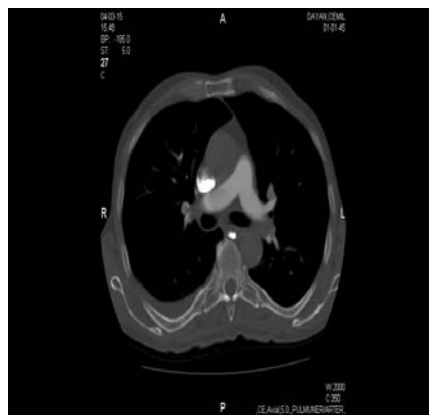


Figure 2: Thrombi in right and left pulmonary artery branches

Discussion

When an elderly with weight loss, loss of appetite and constipation admits gastrointestinal malignancies should be excluded initially. But even constipation alone can cause all of these symptoms so while excluding malignancies clinical suspicion should be high not to miss other underlying disorders. It is well known that PTE secondary to deep vein thrombosis can be a presenting sign of a malignancy or can be complication of malignancy (4).

Pulmonary symptoms are commonly the presenting sign of PTE, dyspnea being the most common symptom also in the elderly, but an important percentage of patients suffer from nonspecific symptoms or even asymptomatic (5). Furthermore elderly patients are more likely to present with atypical symptoms such as fatigue, dizziness, and syncope. Since most of the hyperdynamic responses are blunted in elderly first signs of many disease can be fatigue and dizziness, and these two symptoms also account an important percentage of elderly admission to hospitals. These all make diagnosis of PTE in the elderly difficult and necessitates the clinicians to be always alert (6).

In this case contrary to common symptoms of PTE there were nonspecific constitutional symptoms. The presenting symptoms' being loss of appetite, weight loss and change in defecation habits which are usually presenting signs of underlying malignancies and absence of hypoxia in blood gas analysis made PTE diagnosis less likely. His laboratory evaluation was completely normal besides low albumin level which is a common finding in weight loss and constipation. Immobilization, calcium channel blockers (patient was using), insufficient food intake, depression, diminished daily living exercise can all cause constipation and vice versa (7). So clinical suspicion should be always high in the elderly. Only clues in his physical examination were calf circumference difference between legs which can be secondary to hypoal-

buminemia and calcium channel blocker use and tachycardia which usually is a blunted response rising PTE suspicion and an indication for further evaluation. Tachycardia, normotension despite quitting three antihypertensive medications, and 45 mm Hg systolic pressure of pulmo-

nary artery made urgent further evaluation necessary and he was diagnosed having submassive PTE after imaging widespread embolies and infarcts. Proper treatment was started in the first day of hospitalization.

As a result, although diagnosis other than PTE are suspected in elderly patients

admitting with atypical symptoms and without hypoxia, PTE should always be kept in mind for differential diagnosis and a lower threshold of clinical suspicion compared to younger patients should be held for imaging and therapy should start as soon as possible.

REFERENCES

1. Limpawattana P, Phungoen P, Mitsungnern T, et al. Atypical presentations of older adults at the emergency department and associated factors. Arch Gerontol Geriatr. 2016;62:97-102.
2. Nijkeuter M, Söhne M, Tick LW, et al. The natural course of hemodynamically stable pulmonary embolism. Chest 2007;131:517-523
3. Türk toraks derneği pulmoner tromboembolizm tanı ve tedavi uzlaşısı raporu-2015. <http://toraks.org.tr/uploadFiles/book/file/27320159194-79.pdf>. Erişim Tarihi:09.03.2016
4. Valade S, Lemiale V, Roux A, et al. Life-threatening complications and outcomes in patients with malignancies and severe-pulmonary embolism. Thromb Res. 2015 135:610-615.
5. Stein PD, Beemath A, Matta F, et al. Clinical characteristics of patients with acute pulmonary embolism: data from PIOPED II. Am J Med. 2007;120:871.
- 6) Alonso-Martínez JL, Sánchez FJ, Echezarreta MA. Delay and misdiagnosis in sub-massive and non-massive acute pulmonary embolism. Eur J Intern Med. 2010 21:278-282.
7. Werth BL, Williams KA, Pont LG. A longitudinal study of constipation and laxative use in a community-dwelling elderly population. Arch Gerontol Geriatr. 2015 60:418-424.

Synchronous Gastric and Colon Carcinomas: A Case Report and Review of Literature

Ayın Vakada Eş zamanlı Görülen Mide ve Kolon Kanseri: Olgu Sunumu ve Literatür Derlemesi

Gül Bora, Bilgehan Çağdaş Sonbahar, Gökhan. Kabaçam, Necdet Özalp

Dept. of Surgery and Gastroenterology, Medicalpark Ankara Hospital, Ankara, Turkey

Bilindiği üzere senkron mide ve kolon kanseri nadir görülen bir durumdur. Biz burada senkron iki tümörün formu olan mide ve kolon adenokanseri vakasını bildiriyoruz. 74 yaşında kadın hasta kliniğimize epigastrik ağrı ve yanma şikayetiyle başvurdu. Hastaya gastroskopi yaptık ve midede malign kitle gördük. Şikayeti olmamasına rağmen hastaya kolonoskopi yaptık ve sağ kolonda malign kitle ve polip saptadık. Yaşlı hastalarda gastrointestinal traktusta başka bir senkron tümör olabileceğini unutmamak gerektiğini öneriyoruz.

Anahtar Sözcükler: **Senkron Tümör, Gastrik Karsinom, Kolon Karsinomu**

As is known synchronous gastric and colon cancer is rare. Here we report the synchronous two malignancies in form of gastric adenocarcinoma and colon adenocarcinomas. A 74 year old female patient was admitted to our department with epigastric pain and heartburn. We performed gastroscopy and saw gastric malignant mass. Despite the lack of patient complaints we did colonoscopy and detected malignant synchronous mass and colonic polip in right colon. We suggest, not to forget in older patient there will be another synchronous malignancies at other gastrointestinal tractus.

Key Words: **Synchronous Tumor, Gastric Carcinoma, Colon Carcinoma**

The first description of the term “multiple primary neoplasm” by Billroth in 1889 is defined as the development of more than one neoplasm in a patient (1). But multiple primary neoplasia were not taken seriously, until the study of 1,259 case reports by Warren and Gates in 1932 (2).

Worldwide, gastric cancer is the fourth most common cancer in population(3,4). In Turkey, gastric cancer is the fifth most common cancer with an incidence of 10 per 100 000 (5). There are two kinds of second primary malignancies; synchronous and metachronous. Synchronous tumors mean that which occurs at the same time or in first six months, when diagnosis first malignancies, while metachronous cancers were defined as those occurring more than 6 months later (6). The simultaneous occurrence of malignancies in two or more digestive organs, on the contrary, is very unusual. The combination of organs reported to be synchronously involved are the esophagus and

stomach, the stomach and duodenum, the stomach and colon, the stomach, colon and gallbladder, the gallbladder, common bile duct and pancreas (7-11). However, both gastric and colon malignancies, together or associated with other digestive tract tumors, are frequently at an early stage (7-10).

The case reported here synchronous gastric and colon cancers.

Case Report

A 74 year old female was initially admitted our department for epigastric pain, burning in the chest and weight loss. Physical examination revealed epigastric tenderness. Blood test results: WBC:5.31, Hgb:5, Plt:418, Ca125: 13.56, Ca15.3: 15.9, Ca19.9: 28.76, CEA:5.96. Abdominal CT scan revealed extending wall thickening in the greater curvature of the gastric antrum (Figure 1A,1B). The patient underwent an upper gastrointestinal endoscopy and detected gastric malignancy (Figure 2). Then our gastro-

Received : April 19, 2016 • Accepted: Aug 16, 2016

Corresponding author:

Op. Dr. Bilgehan Çağdaş Sonbahar

E-mail: bilgehansonbahar@yahoo.com

Phone: 444 44 84

GSM: 0 542 576 50 44

Dept. of Surgery Medicalpark Ankara Hospital, Ankara, Turkey

enterology clinic performed lower gastrointestinal endoscopy before forwarding the patient surgery clinic and detected synchronous right colon carcinoma (Figure 3).

Discussion

The incidence of gastric cancer with a synchronous second primary cancer varies from 2.0% to 10.9% (12-15). Ha et al (6) found this rate as %1 Lawniczak et al (13) find as %6,7. Especially of late years there has been an increase in the rate of detection of synchronous second primary cancers because of improvement on screening techniques. Colorectal cancer is the most frequent seen cancer synchronously in patients with gastric cancer (12-19). Similarly the most frequently cancer is gastric cancer in with kolorectal cancer patients too. Also, gastric cancer is the most common extracolonic cancer associated with hereditary nonpolypoid colorectal cancer syndrome (HNPCC) (20). Familial gastric cancer is associated with the presence of a synchronous colorectal cancer. It is difficult to explain which mechanism is responsible. But there are suspicious that can be cause of mismatch repair gene defect (21-22). Although, Molinero et al (23) observed a family history as %56 in gastric cancer patients.

As is known age is a predominant risk factor for malignancies. Common point of research is patients who have secondary malignancy synchronous or metachronously are older. Especially older than 57 years. Like wise, males have higher risk from females for secondary malignancies. Lee et al's (12) investigation; they have found a rate of synchronous tumors as %3.4 and pointed out that older patient had risk especially. Ikeda et al (14) found that patients with a second tumor tended more frequently to be males and elderly than those without a second tumor. Eom et al. (24) indicated that the mean age of patients and the proportion who had early gastric carcinoma were both higher in patients with a second cancer than in those without. Both stu-

dies were conducted in Asia and were carried out in larger groups.

Prognosis of gastric cancer is not as good as expected. But if there is an early gastric cancer, prognosis can be well. So presence of secondary primary cancer will affect prognosis too (15,25). Skoropad Vlu et al. (26) investigated 1255 patient with gastric cancer. They found second tumors in only 99 patient. They underlined that treatments weren't contradicted at presence of second tumors. Lots of investigation showed that patients who have secondary malignancies had

early degree or well differentiated tumors (26-28).

So we must think all the details about patient. If someone applies to us with gastric cancer, or we diagnose; we should bring to mind possibilities of synchronous tumors also kolorectal cancer. If there are complaints about kolorectal carcinoma like bleeding, obstruction, it is easy deciding to making colonoscopy. But kolorectal complaints may not be occur every time. So if the patient is older than 50 years, male, has family history, presence of a history of radioterapy/

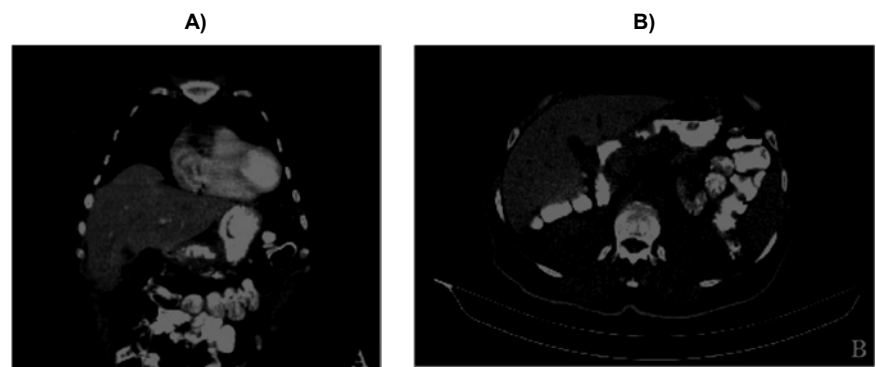


Figure 1: Photograph of abdominal computer tomography, shows the gastric Wall thickness. (A,B)

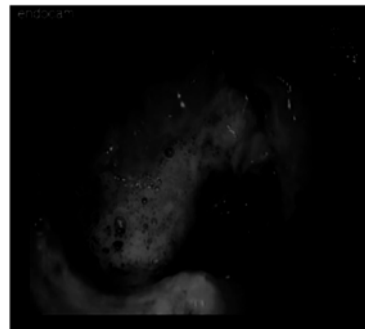


Figure 2: Photograph of endoscopy, shows 8x7cm ulcerovegetan mass in antrum.

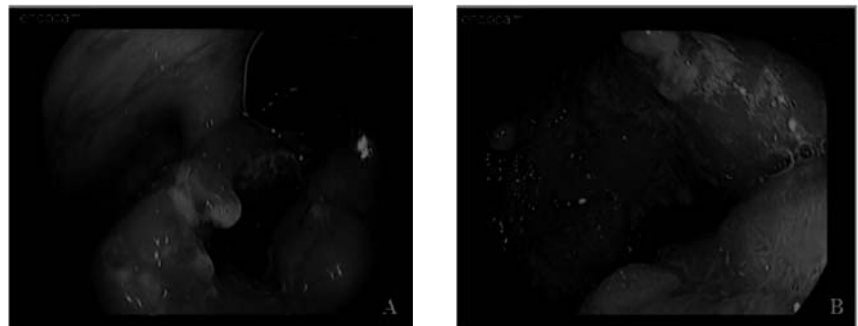


Figure 3: Photograph of endoscopy, show the 5x6cm mass, originating ileocecal valve and clogging %75 to calcium lumen.

chemotherapy; we should make perioperative screening like pet/ct or colonoscopy. This relatively high rate indicates that it would be highly significant to pay attention to the development of second primary cancer

in the preoperative evaluation period, in the exploration during surgery, and in the postoperative follow up period. The systemic investigation and examination of patients with gastric cancer should be performed in detail,

and all organs should be examined carefully during surgery. The early diagnosis of secondary primary cancer provides a longer survival and a better quality of life (28).

REFERENCES

1. Watson TA. Incidence of multiple cancer. *Cancer* 1953; 6: 365-371.
2. Warren S, Gates O. Multiple primary malignant tumours. A survey of the literature and a statistical study. *Am J Cancer* 1932; 16: 1358-1314.
3. Ji J, Hemminki K. Second gastric cancers among patients with primary sporadic and familial cancers in Sweden. *Gut* 2006; 55: 896-898.
4. Lag Melbert D, Krapcho M, Stinchcomb DG, et al. Surveillance, epidemiology and end results (SEER) Cancer Statistics Review, 1975-2005, National Cancer Institute. Bethesda, MD, http://seer.cancer.gov/csr/1975_2005/ based on November 2007 SEER data submission, posted to the SEER web site, 2008.
5. TC Sağlık Bakanligi Kanseri Savas Dairesi Bakanligi. 2005 Türkiye Kanseri İstatistikleri. <http://www.saglik.gov.tr/KSDB/dosyagoster.aspx?DIL=1&BELGEANAH=34879&DOSYASIM=KanserIstatistikleri.xls>.
6. Ha TK, An JY, Youn HG, et al. Surgical outcome of synchronous second primary cancer in patients with gastric cancer. *Yonsei Med J* 2007; 48: 981-987.
7. Yano K, Yamashita T, Chishiki M, Osaki T, Sugio K, Yasumoto K. Two cases of synchronous superficial double cancers in the esophagus and stomach. *J UOEH* 2002. 24: 225-232.
8. Onoue S, Katoh T, Chigira H, et al. Synchronous multiple primary cancers of the stomach and duodenum in aged patients: report of two cases. *Sur Today* 2000; 30: 735-738.
9. Dinis-RM, Lomba VH, Silva R, Moreira L, Lomba VR. Associated primary tumours in patients with gastric cancer. *J Clin Gastroenterol* 2002; 34: 533-535.
10. Tamura M, Shinagawa M, Funaki Y. Synchronous triple early cancers occurring in the stomach, colon and gallbladder. *Asian J Surg* 2003; 26:46-48;
11. Sato K, Maekawa T, Yabuki K, et al. Case of triple synchronous cancers occurring in the gallbladder, common bile duct, and pancreas. *J Gastroenterol* 2003; 38:97-100.
12. Lee JH, Bae JS, Ryu KW, et al. Gastric cancer patients at high-risk of having synchronous cancer. *World J Gastroenterol* 2006;12:2588-2592.
13. Ławniczak M, Gawin A, Jaroszewicz-Heigelmann H, et al. Synchronous and metachronous neoplasms in gastric cancer patients: a 23-year study. *World J Gastroenterol*. 2014 21;20:7480-7487.
14. Ikeda Y, Saku M, Kawanaka H, et al. Features of second primary cancer in patients with gastric cancer. *Oncology* 2003;65:113-117.
15. Yoshino K, Asanuma F, Hanatani Y, et al. Multiple primary cancers in the stomach and another organ: frequency and the effects on prognosis. *Jpn J Clin Oncol* 1985;15 Suppl 1:183-190.
16. Cheng HY, Chu CH, Chang WH, et al. Clinical analysis of multiple primary malignancies in the digestive system: a hospital-based study. *World J Gastroenterol* 2005;11:4215-4219.
17. Furukawa H, Hiratsuka M, Iwanaga T, et al. Treatments for second malignancies after gastrectomy for stomach cancer. *Hepatogastroenterology* 1996;43:194-198.
18. Ikeguchi M, Ohfuji S, Oka A, et al. Synchronous and metachronous primary malignancies in organs other than the stomach in patients with early gastric cancer. *Hepatogastroenterology* 1995;42: 672-676.
19. Nio Y, Hirahara N, Minari Y, et al. Second malignancies after a gastrectomy for gastric cancers: the effects of adjuvant therapies. *Anticancer Res* 1999;19:3591-3599.
20. Gylling A, Abdel-Rahman WM, Juhola M et al. Is gastric cancer part of the tumor spectrum of hereditary non-polyposis colorectal cancer? A molecular genetic study. *Gut* 2007;56:926-933
21. Keller G, Grimm V, Vogelsang et al. Analysis for microsatellite instability and mutations of the DNA mismatch repair gene hMLH1 in familial gastric cancer. *Int J Cancer* 1996;68:571-576.
22. Kim JC, Kim HC, Roh SA, et al. mutations in families with familial clustering of gastric cancer and hereditary non-polyposis colorectal cancer. *Cancer Detect Prev* 2001;25:503-510.
23. Muela Molinero A, Jorquera Plaza F, Ribas Ariño T, et al. Multiple malignant primary neoplasms in patients with gastric neoplasms in the health district of León. *Rev Esp Enferm Dig* 2006; 98: 907-916
24. Eom BW, Lee HJ, Yoo MW, et al. Synchronous and metachronous cancers in patients with gastric cancer. *J Surg Oncol* 2008; 98: 106-110
25. Kim JP, Hur YS, Yang HK. Lymph node metastasis as a significant prognostic factor in early gastric cancer: analysis of 1,136 early gastric cancers. *Ann Surg Oncol* 1995;2:308-313.
26. Skoropad VIu, Bedrov BA, Rukhadze GO. Multiple neoplasms in gastric cancer patients: patterns of development, results of treatment. *Vopr Onkol*. 2012;58:754-761.
27. Kato T, Suzuki K, Muto Y, et al. Multiple primary malignancies involving primary sporadic colorectal cancer in Japan: incidence of gastric cancer with colorectal cancer patients may be higher than previously recognized. *World J Surg Oncol*. 2015 7;13:23.
28. Buyukasik O, Hasdemir AO, Gulnerman Y, et al. Second primary cancers in patients with gastric cancer. *Radiol Oncol*. 2010;44:239-243.

Preimplantation Genetic Diagnosis for Brca1 and Brca2 Mutations

Brca1 ve Brca2 Mutasyonları İçin Preimplantasyon Genetik Tanı

Yavuz Emre Şükür¹, Batuhan Özmen², Cem Somer Atabekoğlu²

¹Keçiören Research and Training Hospital, Department of Obstetrics and Gynecology, Ankara, Turkey
²Ankara University School of Medicine, Department of Obstetrics and Gynecology, Ankara, Turkey

Hereditary breast and ovarian cancer syndrome is an inherited cancer-susceptibility syndrome with multiple family members with breast cancer or ovarian cancer or both, the presence of both breast cancer and ovarian cancer in a single individual, and early age of breast cancer onset. BRCA1 and BRCA2 tumor suppressor gene mutations are responsible for the vast majority of inheritance of breast and ovarian cancers. Approximately 10% of ovarian cancer patients and approximately 3-5% of breast cancer patients have predominating BRCA1 and BRCA2 gene mutations. Preimplantation genetic diagnosis (PGD) is an alternative to conventional prenatal diagnostic techniques such as amniocentesis and chorionic villus sampling. Prenatal diagnosis for BRCA mutation in an ongoing pregnancy and pregnancy termination brings some ethical and psychological questions together. Hence, it may be favorable to perform PGD for patients with BRCA mutations. Eventually, PGD may be recommended at least to the infertile patients with BRCA mutation who should already undergo in vitro fertilization IVF (in vitro fertilization).

Key Words: BRCA1/2 Mutations; Hereditary Breast and Ovarian Cancer; in Vitro Fertilization; Preimplantation Genetic Diagnosis

Hereditör meme ve over kanseri sendromu meme, over veya her ikisinin birden kanserine sahip birden fazla aile üyesinin bulunduğu, bir bireyde hem meme hem de over kanserinin görüldüğü, ve erken başlangıçlı meme kanseri görülen kalıtsal bir kanser yatkınlık sendromudur. Meme ve over kanseri kalıtımının büyük çoğunluğundan BRCA1 ve BRCA2 tümör süpresör gen mutasyonları sorumludur. Over kanserlerinin yaklaşık %10'unda ve meme kanserlerinin yaklaşık %3-5'inde büyük oranda BRCA1 ve BRCA2 mutasyonları görülür. Preimplantasyon genetik tanı (PGT) amniyosentez ve koryon villüs örnekleme gibi geleneksel prenatal tanı tekniklerinin bir alternatiftir. Devam etmekte olan bir gebelikte BRCA mutasyonunun prenatal teşhis edilmesi ve gebeliğin sonlandırılması konusu beraberinde bazı etik ve psikolojik soruları da taşımaktadır. Bu nedenle, BRCA mutasyonu olanlarda PGT uygulanması daha uygun olabilir. Nihayetinde, PGT en azından BRCA mutasyonu olan ve zaten IVF uygulanacak infertil hastalara önerilebilir.

Anahtar Sözcükler: BRCA1/2 Mutasyonları; Hereditör Meme ve Over Kanseri; in Vitro Fertilizasyon; Preimplantasyon Genetik Tanı

Preimplantation genetic diagnosis is a recent and emerging technique with its advantages and disadvantages. Although the true indications for this new technique are still controversial, it may be very helpful in prevention of some mortal diseases such as inherited late onset cancers. Hereditary breast and ovarian cancer syndrome is an inherited cancer-susceptibility syndrome with multiple family members with breast cancer or ovarian cancer or both, the presence of both breast cancer and ovarian cancer in a single individual, and early age of breast cancer onset. BRCA1 and BRCA2 tumor suppressor gene mutations are responsible for the vast majority of inheritance of breast and ovarian cancers. Approximately 10%

of ovarian cancer patients and approximately 3-5% of breast cancer patients have predominating BRCA1 and BRCA2 gene mutations. Although being BRCA1/2 mutation carrier just expresses an increased cancer risk, some ethical issues arise about the prenatal diagnosis. Preimplantation genetic diagnosis gives the chance of selecting embryos without BRCA1/2 mutations. But, for a fertile couple this procedure brings an exhausting and expensive in vitro fertilization attempt together. However, preimplantation genetic diagnosis may be a good option for infertile BRCA1/2 mutation carriers who are already candidates for in vitro fertilization.

Received : July 13, 2015 • Accepted: July 11, 2016

Corresponding Author

Uz. Dr. Yavuz Emre Şükür

E-mail: yesukur@yahoo.com, yesukur@gmail.com
Ankara Keçiören Research and Training Hospital Department of Obstetrics and Gynecology

Preimplantation Genetic Diagnosis and Genetic Counseling

Preimplantation genetic testing refers to a technique for prenatal diagnosis of cytogenetic and mendelian disorders via biopsy of one or two cells from an in vitro embryo at the 6 to 8 cell stage (developmental day 3) or from a polar body (1,2). The term preimplantation genetic diagnosis (PGD) is used when testing is performed to identify a known heritable chromosomal abnormality or a gene mutation. PGD is an alternative to conventional prenatal diagnostic techniques such as amniocentesis and chorionic villus sampling. The advantage of PGD is avoidance of intrauterine transfer of affected embryos. It may have additional value for improving pregnancy rates associated with assisted reproductive technologies (ART), as well as screening for genetic problems not conventionally associated with invasive prenatal diagnostic techniques.

There are some disadvantages of PGD compared to conventional prenatal diagnostic methods. Even if the couple is fertile, In Vitro Fertilization (IVF) is required to conceive when PGD is the choice. In Vitro Fertilization (IVF) is an expensive, exhausting and time consuming procedure and has some risks, such as ovarian hyperstimulation syndrome and multiple pregnancies. In addition, fetal structural anomalies not associated with cytogenetic or single gene disorders are not detected by PGD, but can often be identified by sonography performed in conjunction with conventional prenatal diagnostic methods.

Indications for Preimplantation Genetic Diagnosis

Potential indications for PGD include avoidance of pregnancy termination with an affected child, preselection of HLA type to permit treatment of a sibling by cord blood transfusion or bone marrow transplantation, sex selection, improvement of ongoing pregnancy rates and detection of

structural chromosomal abnormalities and single gene disorders. The expanding identification of genes and proteins associated with particular diseases, syndromes, conditions, and phenotypes are pushing the current barriers and limitations of PGD. The technique has already been used to screen for mutations associated with certain heritable cancers and for predisposition to early-onset Alzheimer disease (3,4), uncommon indications for conventional prenatal testing.

Preimplantation genetic diagnosis involving IVF and embryo biopsy was developed to prevent pregnancies affected with serious life-threatening genetic diseases. It has been used for high penetrance recessive disorders like cystic fibrosis and β -thalassaemia, dominant disorders like Huntington's disease and myotonic dystrophy and X-linked disorders like Fragile X and Duchenne muscular dystrophy which occur early in life and for high penetrance cancer syndromes like familial adenomatous polyposis coli and multiple endocrine neoplasia that occur later in life (5).

Recently there has been a debate about extending the use of PGD to include lower penetrance, late onset cancer susceptibility syndromes such as hereditary breast and ovarian cancer (HBOC) (6). Genetic counseling and testing for breast and ovarian cancers are mainly concerning the oncologic care, but some important questions regarding cancer risk for themselves and their siblings particularly daughters, the benefits of genetic testing, and the efficacy of management options for those at increased risk remain unanswered. A critical issue is determining which patients' daughters are most likely to harbor gene mutations that can be identified by genetic testing. In May 2006, the UK Human Fertilization and Embryology Authority (HFEA) decided that in principle it was appropriate for PGD to be available for HBOC. A family history of breast or ovarian cancer, particularly before the age of 50 years in a first order relative, and Ashkenazi Jewish ancestry are risk factors for BRCA1 or BRCA2 mutations.

Hereditary Breast and Ovarian Cancer

Hereditary breast and ovarian cancer syndrome is an inherited cancer-susceptibility syndrome. The hallmarks of this syndrome are multiple family members with breast cancer or ovarian cancer or both, the presence of both breast cancer and ovarian cancer in a single individual and onset of breast cancer at early ages.

One of the most important risk factors for breast and ovarian cancers is family history. A positive family history significantly increases a woman's risk for breast cancer. 20-30% of women with breast cancer have at least one relative with the disease (7,8). However, the majority of women with a positive family history do not have "hereditary" breast cancer. Most hereditary breast cancers arise from mutations in the genes BRCA1 and BRCA2, which are inherited in an autosomal dominant fashion and thought to function as tumor suppressor genes (9).

Just like breast cancer, inherited genetic mutations are thought to be associated with 10% of women with ovarian cancer. The hereditary ovarian cancer as well as breast cancer is mainly due to BRCA1 and BRCA2 gene mutations. Germline mutations in BRCA1 and BRCA2 account for the vast majority of families with hereditary breast and ovarian cancer syndrome. Approximately 10% of cases of ovarian cancer and 3-5% of cases of breast cancer are due to mutations in BRCA1 and BRCA2 (9,10). Carriers were predicted to have at least 15-fold age-specific risk of ovarian cancer compared with non-carriers (11). The estimated risk was 2% by the age of 50 years and 16% by the age of 70 years compared with the non-carrier risk of 0.4% by 50 years and 1.6% by 70 years (12).

BRCA1 and BRCA2 Mutations

BRCA1 is located on the long arm of chromosome 17q, and BRCA2 is located on chromosome 13q12. More than 2500 different mutations have

been reported for BRCA1 and BRCA2. BRCA1 and BRCA2 are tumor suppressor genes that encode proteins that function in the DNA repair process. Although individuals with hereditary breast and ovarian cancer syndrome inherit one defective allele in BRCA1 or BRCA2 from their father or mother, they have a second, functional allele. If the second allele becomes nonfunctional, cancer can develop through the accumulation of additional mutations. This situation is called as the “two-hit hypothesis” (13).

In general population, the incidence of BRCA mutations is between 1/300 and 1/800 (14). For a woman with a BRCA1 mutation, the risk of ovarian cancer is 39-46%. For a woman with a BRCA2 mutation, the risk of ovarian cancer is 12-20%. The estimated lifetime risk of breast cancer with a BRCA1 or BRCA2 mutation is 65-74% (15,16). For women with breast cancer, the 10-year risk of developing ovarian cancer is 12.7% for BRCA1 mutation carriers and 6.8% for BRCA2 mutation carriers (17). Ovarian cancer associated with BRCA1 and BRCA2 mutations has a distinct histological phenotype; predominantly of high grade serous or endometrioid histology (18). Primary fallopian tube and primary peritoneal

cancer also are part of the spectrum of disease associated with BRCA1 and BRCA2 mutations (19).

PGD for BRCA Gene Mutations

BRCA mutation carriers have a 50% chance for the inheritance of cancer predisposition mutation. There are some choices for healthy relatives of cancer patients and young breast cancer survivors to prevent this inheritance: avoid having children, ovum donation (or sperm donation in case of male carriers), prenatal diagnosis, or PGD. In two different studies attitudes or decisions of BRCA mutation carriers were researched. In the first study, 75% of 52 patients with BRCA mutation found PGD acceptable (5). However, in the second study 13% of 213 patients with BRCA mutation stated PGD was considerable (20).

In clinical practice, there are only a few reports on PGD for BRCA mutations. Jasper et al. (21) performed PGD for a 31 year-old BRCA1 mutation carrier who was already infertile for 3 years. Recently, Sagi et al. (22) reported their data on PGD for BRCA mutations. 10 BRCA1/2 mutation carriers, that 8 of them were already infertile, applied for PGD counseling. 6 patients accepted PGD and 5 of them underwent PGD for

BRCA mutations and 3 patients were conceived each in the first attempt (22). In the total of these two reports IVF was required due to coexisting infertility for 9 of 11 patients. Fertile couples would be more reluctant to enter into an IVF procedure, especially having learned about the limited success rate, the potential risks involved in ovulation induction, and the high cost. The balance between advantages and disadvantages of PGD obviously differs between fertile and infertile couples. However, some fertile women/couples might seriously consider this option depending on other factors, such as a very strong family history of cancer, and surviving breast cancer that occurred at a very young age (22).

On the other hand, prenatal diagnosis for BRCA mutation in an ongoing pregnancy and termination of the pregnancy for a BRCA mutation carrier fetus brings some ethical and psychological questions together. Although it is not acceptable to terminate the pregnancy for a BRCA mutation carrier fetus, it may be favorable to perform PGD for patients with BRCA mutations. Eventually, PGD may be recommended at least to the infertile patients with BRCA mutation who should already undergo IVF.

REFERENCES

1. Verlinsky Y, Rechitsky S, Verlinsky O, et al. Preimplantation diagnosis for sonic hedgehog mutation causing familial holoprosencephaly. *N Engl J Med.* 2003; 348: 1449-1454.
2. Harper JC, Bui TH. Pre-implantation genetic diagnosis. *Best Pract Res Clin Obstet Gynaecol* 2002; 16: 659-670.
3. Verlinsky Y, Rechitsky S, Verlinsky O, et al. Preimplantation diagnosis for early-onset Alzheimer disease caused by V717L mutation. *JAMA.* 2002; 287: 1018-1021.
4. Spits C, De Rycke M, Van Ranst N, et al. Preimplantation genetic diagnosis for cancer predisposition syndromes. *Prenat Diagn* 2007; 27: 447-456.
5. Menon U, Harper J, Sharma A, et al. Views of BRCA gene mutation carriers on preimplantation genetic diagnosis as a reproductive option for hereditary breast and ovarian cancer. *Hum Reprod* 2007; 22: 1573-1577.
6. Robertson JA. Extending preimplantation genetic diagnosis: the ethical debate. Ethical issues in new uses of preimplantation genetic diagnosis. *Hum Reprod* 2003; 18: 465-471.
7. Slattery ML, Kerber RA. A comprehensive evaluation of family history and breast cancer risk. *JAMA* 1993; 270: 1563-1568.
8. Claus EB, Risch NJ, Thompson WD. Age at onset as an indicator of familial risk of breast cancer. *Am J Epidemiol* 1990; 131: 961-972.
9. Risch HA, McLaughlin JR, Cole DE, et al. Population BRCA1 and BRCA2 mutation frequencies and cancer penetrances: a kin-cohort study in Ontario, Canada. *J Natl Cancer Inst.* 2006; 98: 1694-1706.
10. Rubin SC, Blackwood MA, Bandera C, et al. BRCA1, BRCA2, and hereditary non-polyposis colorectal cancer gene mutations in an unselected ovarian cancer population: relationship to family history and implications for genetic testing. *Am J Obstet Gynecol* 1998; 178: 670-677.
11. Copeland LJ. Epithelial Ovarian Cancer. In: Disaia PJ, Creasman WT. *Clinical Gynecologic Oncology.* Philadelphia, Mosby Elsevier Press, 2007; 313-367.
12. Struwing JP, Hartge P, Wacholder S, et al. The risk of cancer associated with spe-

- cific mutations of BRCA1 and BRCA2 among Ashkenazi Jews. *N Engl J Med.* 1997; 336: 1401-1408.
13. Knudson AG Jr. Mutation and cancer: statistical study of retinoblastoma. *Proc Natl Acad Sci USA* 1971; 68: 820-823.
 14. Whittemore AS, Gong G, Itnyre J. Prevalence and contribution of BRCA1 mutations in breast cancer and ovarian cancer: results from three U.S. population-based casecontrol studies of ovarian cancer. *Am J Hum Genet* 1997; 60: 496-504.
 15. Antoniou A, Pharoah PD, Narod S, et al. Average risks of breast and ovarian cancer associated with BRCA1 or BRCA2 mutations detected in case series unselected for family history: a combined analysis of 22 studies. *Am J Hum Genet* 2003; 72: 1117-1130.
 16. King MC, Marks JH, Mandell JB. Breast and ovarian cancer risks due to inherited mutations in BRCA1 and BRCA2. New York Breast Cancer Study Group. *Science* 2003; 302: 643-646.
 17. Metcalfe KA, Lynch HT, Ghadirian P, et al. The risk of ovarian cancer after breast cancer in BRCA1 and BRCA2 carriers. *Gynecol Oncol* 2005; 96: 222-226.
 18. Lakhani SR, Manek S, Penault-Llorca F, et al. Pathology of ovarian cancers in BRCA1 and BRCA2 carriers. *Clin Cancer Res* 2004; 10: 2473-2481.
 19. Levine DA, Argenta PA, Yee CJ, et al. Fallopian tube and primary peritoneal carcinomas associated with BRCA mutations. *J Clin Oncol* 2003; 21: 4222-4227.
 20. Staton AD, Kurian AW, Cobb K, et al. Cancer risk reduction and reproductive concerns in female BRCA1/2 mutation carriers. *Fam Cancer* 2008; 7: 179-186.
 21. Jasper MJ, Liebelt J, Hussey ND. Preimplantation genetic diagnosis for BRCA1 exon 13 duplication mutation using linked polymorphic markers resulting in a live birth. *Prenat Diagn* 2008; 28: 292-298.
 22. Sagi M, Weinberg N, Eilat A, et al. Preimplantation genetic diagnosis for BRCA1/2-a novel clinical experience. *Prenat Diagn* 2009; 29: 508-513.

Posterior Fossa Dura Onarımında “İç Kapak” Yöntemi: Cerrahi Teknik ve Tek Merkezli Klinik Tecrübemiz

“Inner Flap” Method in the Reconstruction of Posterior Fossa Dura: Surgical Technique and Single Center Clinical Experience

İhsan Doğan

Ankara Üniversitesi Tıp Fakültesi Beyin ve Sinir Cerrahisi Anabilim Dalı

Amaç: Posterior fossa cerrahisi sonrası hastalarda dura onarımındaki başarısızlık beyin omurilik sıvısına bağlı olarak kesi yeri iyileşmesine engel olabilmekte ve cerrahiye bağlı morbidite oranlarını artırabilmektedir. Bu çalışmanın amacı, “iç kapak” yöntemi olarak isimlendirdiğimiz duraplasti işlemini anlatmak ve bu yöntemi uyguladığımız hastaların klinik sonuçlarını, klasik dura tamiri yaptığımız hastaların sonuçlarıyla karşılaştırarak klinik tecrübemizi aktarmaktır.

Gereç ve Yöntem: Çalışmaya posterior fossa patolojisi nedeniyle opere edilen ve duraplasti yapılan 30 hasta dahil edildi. Hastalar, klasik dura tamiri yapılan (Grup 1) ve duraları “iç kapak” yöntemiyle tamir edilen (Grup 2) grup olmak üzere iki grupta incelendi.

Bulgular: Klasik dura tamiri yapılan (Grup 1) hastaların 3’ünde beyin omurilik kaçağı izlenirken, iç kapak yöntemiyle dura onarımı yapılan (Grup 2) hastalarda izlenmedi. Tekniğimizi uyguladığımız gruptaki hastaların hastanede ortalama kalış süreleri diğer gruba göre 7 gün daha az olarak hesaplandı.

Sonuç: Tekniğimizin en büyük avantajı dura tamiri sırasında sütür iğnesine bağlı gelişen ufak deliklerin sağlam dura tarafından kapatılmasını sağlamasıdır. Tekniğimiz, uygulanabilirliği ve etkinliği açısından dura tamirinde güvenilir bir yöntemdir.

Anahtar Sözcükler: Posterior Fossa, Duraplasti, Yara Yeri İyileşmesi

Aim: Failure in reconstruction of dura in posterior fossa surgeries may result in cerebrospinal fluid leakage and thus hinder wound healing and increase surgical morbidity rate. The aim of this study was to describe a new duraplasty method termed as “inner flap” method and reporting our clinical experience by comparing the results of this method with other standard classical duraplasty procedures.

Material and Method: Thirty patients operated due to posterior fossa pathology were included in our study. These patients were divided into 2 groups whose duras were reconstructed by standard method (Group 1) and our technique “inner flap” (Group 2).

Results: In 3 patients whose duras were reconstructed by standard technique (Group 1), cerebrospinal leakage was observed while none of the patients in group 2 had any wound healing problems. Mean average hospital stay of patients in group 2 was calculated 7 days shorter than patients in group 1.

Conclusion: Most important advantage of our technique is that it provides closing minor holes due to suture needle by intact dura. Our technique is a safe method due to its effectivity and applicability.

Key Words: Posterior Fossa, Duraplasty, Wound Healing

Nöroşirürjikal girişimlerin her aşaması akılcı planlamayı, doğru cerrahi teknik kullanımını, dikkatli ve özenli çalışmayı gerektirir. Kranial patolojilerin cerrahi tedavisini oluşturan tüm girişimsel basamakların herbirine aynı derecede önem verilmeli, cerrahinin “ciltten cilde” kesintisiz bir süreç ve bütün olduğu her zaman akılda tutulmalıdır (1).

Beyin cerrahisinde, kemik kaldırma, dura açma ve kapama, kemik yerleştirme işlemleri transkranial yaklaşımların temel aşamalarını oluşturmaktadır.

Kaldırılan kemiğin ve açılan duranın uygun ölçülerde olması patolojiye ulaşım ve güvenli bir cerrahi için hayati öneme sahiptir (2,3). Aynı şekilde, bu işlemler sırasında dura bütünlüğünün korunması ve patolojiye yönelik cerrahi işlemin tamamlanmasını takiben duranın anatomik planda su geçirmez bir şekilde onarılması, cilt ve cilt altı dokuların beyin omurilik sıvısı (BOS) ile temasını engelleyecek şekilde kapatılması yarayı iyileşmesini sağlamakta, sonuç olarak da hastaların ameliyat sonrası yaşam kalitelerini de olumlu yönde etkilemektedir (4,5)

Geliş Tarihi : 18.04.2016 • Kabul Tarihi: 14.07.2016

İletişim

Uz. Dr. İhsan Doğan

E-mail: ihsandoganmd@gmail.com

Tel: 0312 508 26 62

Fax: 0312 310 63 71

Ankara Üniversitesi Tıp Fakültesi Beyin ve Sinir Cerrahisi

Anabilim Dalı İbni Sina Hastanesi 7.Kat 06100

Sihhiye/ Ankara

Posterior fossa durasının kapatılması diğer kraniyal bölgelerin duralarının kapatılmasına göre ayrıcalık gösterir. Bu bölgenin durasının, açıldıktan sonra olası bir hava embolisi riskini en aza indirmek için dikilmesi gerektiğinden dura yaprağı küçülecek ve mutlaka farklı greft materyalleri kullanılarak duraplasti gereksinimi doğacaktır. Bu durum, sağlam dura kenarlarının karşılıklı sütüre edilememesine yol açacak, BOS kaçağı gibi yara yeri iyileşmesinin önündeki en büyük engelin gelişmesine zemin hazırlayacaktır (6).

Yazımızda, “iç kapak sütürleme” yöntemi olarak isimlendirdiğimiz, özellikle posterior fossa dura tamirlerinde ve duragreft materyali kullanarak dural bütünlüğün yeniden sağlanmasında uyguladığımız duraplasti sütürleme yöntemini anlattık. Ek olarak, bu yöntemi kullandığımız hastaların klinik sonuçlarıyla, klasik yöntem olarak tarif ettiğimiz dura ve duragreft kenarlarının karşılıklı olarak birbirlerine dikildiği yöntemi uyguladığımız hastaların klinik sonuçlarıyla karşılaştırarak yöntemimizin güvenilirliğini araştırdık.

Hastalar ve Yöntem

Kliniğimizde 2013-2015 yılları arasında posterior fossa patolojisi nedeniyle opere edilen 30 hasta çalışmamıza dahil edildi. Hastalar normal standart yöntemle dura ve dura greftinin kenarları yanyana gelecek şekilde (Grup 1) ve “iç kapak” yöntemiyle (dura kenarı dura greftinin üst yüzeyiyle, dura greftinin kenarını dura kenarının altında ve dışında bırakacak şekilde) duraplasti yapılan iki gruba ayrıldı (Grup 2) (Tablo 1).

Cerrahi Teknik

Basamak 1: Genişlemiş dural açıklık alanından büyük ve yaklaşık olarak dura kenarlarının altından içeri doğru grefti hazırlanır (Şekil 1a,b). Bu işlemin öncesinde cerrahi alanda kanama kontrolünün yapılması, kanama olmadığından emin olunması, hatta dura kenarlarındaki sızıntıların kontrol

Tablo 1: Hastaların gruplara göre karakteristik özellikleri ve cerrahi sonrası klinik sonuçları

	Grup 1	Grup 2
Toplam Hasta	15	15
Kadın/Erkek Oranı	7/8	9/6
Ortalama Yaş	23.2 yıl	26.4 yıl
Ortalama Takip Süresi	8.9 ay	10.4 ay
Kraniyotomi/Kraniyektomi Yapılan Hastaların Oranı	8/7	6/9
BOS sızıntısı	3	0
BOS gelişiminin izlendiği günler	4.- 7.- 26. gün	-
Ameliyat öncesi hidrosefali olan hasta sayısı	9	7
Ameliyat sonrası hidrosefali gelişen hasta sayısı	4	3
Hastanede ortalama yatış süresi	23 gün	16 gün

edilerek hemostazının gerçekleştirilmesi son derece önemlidir. Sonrasında, hazırlanan dura grefti disektör yardımıyla sağlam dura kenarlarının altından olası bir asıcı ven yaralanmasına yol açmadan ilerletilir.

Basamak 2: Sağlam dura kenarından (dura kenarlarından geçmeyecek şekilde, dura üzerinde en altına doğru) ilk sütür atıldıktan sonra dura greftin üzerinden (ikinci sütür) ve altından (üçüncü sütür) diğer sütürler geçirilir (aynı şekilde dura greftinin kenarından geçmeyecek şekilde) (Şekil 1 c,d). Son sütür, ilk atılan sütürün yakınından (dördüncü sütür), bu sefer sağlam duranın altından yukarı doğru geçirilerek düğümlenir (Şekil 1e). Belli aralıklarla, en az beş adet sabitleme sütürü olacak şekilde, dura greftinin sağlam dura açıklığını tamamen alttan kapatacak şekilde sabitlenmesi sağlanmış olur (Şekil 1f).

Basamak 3: Sabitleme sütürleri atıldıktan sonra, kesintisiz kapama sütürü atma aşamasına geçilebilir. Diğer sütürlerden farklı olarak bu sefer sağlam dura kenarından ilk sütür yukarı doğru doğru atılır (Şekil 2a). Sonrasında önce dura greftinin üst yüzeyinden, sonra alt yüzeyinden sütür geçirilir. Bu işlem dura grefti sağlam dura kenarında tamamen sabitlenene kadar dura açıklığının çevresi boyunca sürdürülür ve düğümlenir (Şekil 2b).

Basamak 4: En son aşama kapama aşamasıdır. BOS sızıntısı olmadığı gözlemlendikten ve emin olunduktan sonra doku yapıştırıcısı sıklıkla sütür materyalinin geçtiği yerlerdeki ufak açıklıklarla rın kapanması sağlanır.

Bulgular

Toplam 30 hasta çalışmamıza dahil edildi ve ortalama yaş ilk grup hastalar için 23.2 yıl, ikinci grup hastalar için 26.4 yıl olarak hesaplandı. Kadın/erkek oranı ilk grup için 7/8, ikinci grup için 9/6 idi. Tüm hastalara posterior fossa yerleşimli patolojilerine yönelik olarak cerrahi uygulandı ve ilk gruptaki hastalar ortalama 8.9 ay, ikinci gruptaki hastalar ortalama 10.4 ay takip edildiler. Tüm hastalarda duraplasti amacıyla ksenogreft kullanıldı.

Cerrahi sonrasında hastaların hastanede ortalama kalış süresi ilk grup hastaları için 23 gün, ikinci grup hastaları için 16 gün olarak hesaplandı. İlk gruptaki normal standart teknikte duranın ve duragreftin birbirlerine kenarlarından sütüre edildiği 15 hastadan 8' ine kraniyotomi, 7' sine ise kraniyektomi yapıldı. Bu hastalardan kraniyektomi yapılanlardan 1 tanesinde, kraniyektomi yapılanlardan 2 tanesinde postoperatif dönemde kesi yerinden BOS akıntısı gelişti. İkinci grupta yer alan ve “iç kapak yöntemi” ile duragreftin sağlam duraya sütüre edilerek duraplasti

yapıldığı hasta grubunda, hiçbir hastada postoperatif dönemde kesi yeri akıntısı izlenmedi.

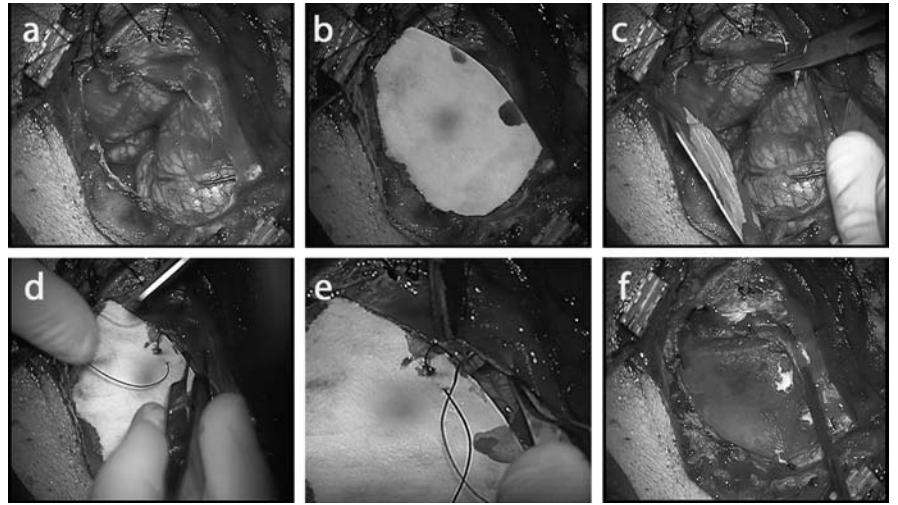
Kesiyeri akıntısı gelişen tüm hastalar ikinci kez opere edildi ve bu hastalara tekrar dura tamiri yapıldı. Bu hastalardan ikisinde menenjit tablosu gelişti ve uygun antibiyotik tedavisi altında takiplerine devam edildi. Hiçbir hastada üçüncü bir operasyona gerek duyulmadı ve tüm hastalar sorunsuz bir şekilde taburcu edildi.

Tartışma

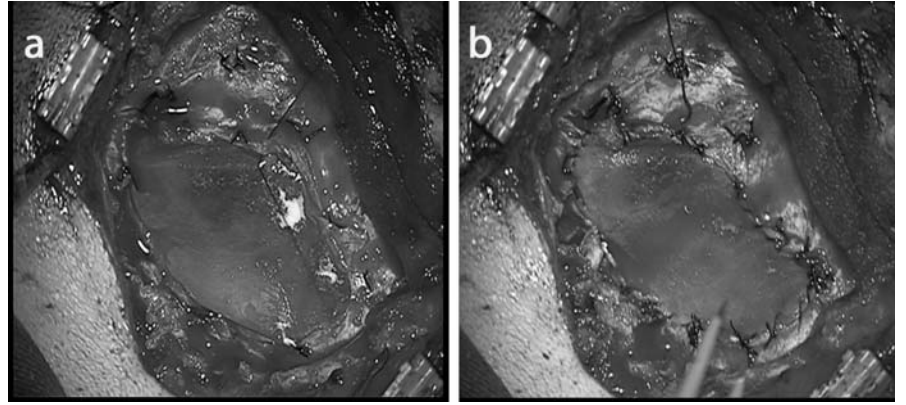
Posterior fossa cerrahisi sonrası BOS sızıntısı diğer kraniyal cerrahlere göre daha fazla görülmektedir. BOS ile temas eden dokularda iyileşme mümkün olmayacağı gibi yara yeri kapanması da söz konusu değildir (7). Patolojiye yönelik cerrahi hedeflere ulaşılmış bile olsa, yara yeri problemleri cerrahi sonrası hastaların yatış süresini uzatmakta, menenjit gibi uzun süre tedavi gerektiren enfektif durumlara neden olmakta, tekrarlayan cerrahi girişim olasılığını artırmakta ve hastaların yaşam kalitesini düşürmektedir. Cerrahi sonrası, erken dönemde yara yeri iyileşmesini takiben başlaması gereken adjuvan tedaviler (kemoterapi, radyoterapi) alınmayabilmekte, uzun dönem hasta sağkalım süresi de ciddi anlamda kısılabilmektedir.

Posterior fossa cerrahisi sırasında, dura açıldıktan sonra, suboksipital sinüs açıklığını kapatmak, olası bir hava embolisinin önüne geçmek amacıyla kesintisiz olarak zaman kaybetmeden dikilmelidir. Bu standart bir yöntem olup suboksipital sinüsü olmayan hastalar da bile minör venöz drenajı sağlayan dural venleri kapatmak amacıyla da uygulanmalıdır. Her iki durumda da posterior fossa durası dikildikten sonra küçülmekte ve duraplasti işlemi kaçınılmaz olmaktadır.

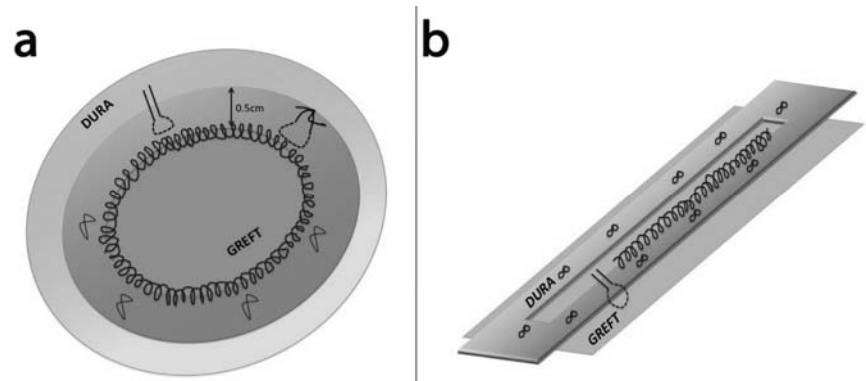
Posterior fossa cerrahisinde BOS fistülü gelişme riski üzerine kraniyektomi/kraniyotomi karşılaştırmasının yapıldığı çalışmalar bulunmaktadır ve bu çalışmalarda kraniyotomi y apılan olgularda bu oranın daha az olduğu belirtilmiştir (8). Bizim has-



Şekil 1: a. Dural açıklık. b. Greft materyali c. Dura kenarının yaklaşık 0.5 cm dışarısından, dışardan içeri doğru atılan ilk sabitleme sütürü. d. Greft kenarının yaklaşık 0.5 cm içinden, dışardan içeri ve içerden dışarı atılan ikinci ve üçüncü sütürler. e. İlk sütürün hemen yanından içerden dışarı atılan dördüncü sütür. f. Sabitleme sütürleri atıldıktan sonraki dural yamanın görünümü.



Şekil 2: a. Dura kenarından dura greftin iç kısmına doğru atılan ilk kapama sütürü. b. Kesintisiz kapama sütürleri tamamlandıktan sonraki görünüm.



Şekil 3: a. "Iç kapak" yönteminin uygulanışının şematik gösterimi (yukardan bakış). b. Kapa- ma ve sabitleme sütürlerinin birarada gösterildiği ve dural açıklığın tamamen dura grefti tarafından kapatıldığı yöntemimizin şematik olarak yandan illüstrasyonu. (Mavi çizgiler kapa- ma sütürlerini, siyah çizgiler sabitleme sütürlerini şematize etmektedir.)

olarımızda, standart olarak greftin duraya kenarlarından dikildiği ve iç kapak tekniğiyle dikilen iki gurubumuzda da kemik konulan ve konulmayan hastalar bulunmaktadır. Ancak iç kapak tekniği uygulanan hastalarımızın hiçbirinde kraniyektomi yaptığımız hastalar da dahil olmak üzere, BOS kaçıışı gözlenmemiştir. Normal standart yöntemle dura greftinin dikildiği hasta grubumuzda kraniyotomi yaptığımız 8 hastanın 1'inde BOS fistülü izlenmiştir. Çalışmamız aynı zamanda posterior fossa cerrahisi sonrası BOS fistülü izlenip izlenmemesindeki temel unsurun kemiği koymak değil dura tamiri olduğunun vurgulanması açısından da önemlidir.

BOS akıntısı ve buna bağlı yara yeri iyileşmesindeki gecikme Chiari malformasyonları gibi benign patolojilerde mortalite oranlarını arttırmaya da ve uzun dönem sağkalım oranlarını etkilemese de, hastaların fistül tamiri için tekrarlayan cerrahi işlemlere maruz kalmasına, menenjit gibi uzun dönem antibiyotik tedavisi altında hastanede yatmasına ve tüm bunların sonucunda da hasta memnuniyetinin düşmesine yol açabilir (9). Posterior fossanın malign patolojilerinde ise kemoterapi, rady-

oterapi gibi adjuvan tedavilere tümör çıkartılmasını ve yara yeri iyileşmesini takiben en kısa zaman içinde başlanması gerekmektedir. BOS akıntısı ve buna bağlı yara yeri iyileşmesindeki gecikme, benign bir durum olarak gözükse de, bu hastalarda adjuvan tedavilerinin gecikmesine bağlı olarak fatal sonuçlar doğurabilmektedir.

Günümüze kadar, çeşitli greft materyalleri kullanılarak dura onarımı tariflenmiş ancak posterior fossa dura tamirine yönelik herhangi bir dura sutureleme tekniği tanımlanmamıştır (10-13). Yazımız, bu açıdan ilk olma özelliği taşımakta ve dura kapanmasının önemini vurgulamaktadır.

Uygulamış olduğumuz ve "iç kapak yöntemi" olarak isimlendirdiğimiz yöntemle dura greftinin sağlam duraya suture edildiği bu tekniğimizde hiç BOS sızıntısı görülmemesinin başlıca nedenini suture iğnesiyle suture atıldıktan sonra durada ve dura greft materyalinde meydana gelen küçük deliklerin dura kenarlarının içinde kalması ve sağlam dura tarafından kapatılmış olmasına bağlamaktayız (Şekil 3a). Dura greftinin dura açıklığından daha geniş olması

nedeniyle, bu tekniğimizde dura grefti içerden dura iç yüzeyini ve açıklığını tamamen kapatmaktadır (Şekil 3b). Ameliyat sonrası bu yöntemle durasını onardığımız 15 hastadan hidrocefali gelişen 3 hastada kafa içi basıncın artarak sağlam durayı greft kenarlarından zorladığı, gerdiği ve yırtılmasına yol açarak BOS sızıntısı olma ihtimalinin bulunduğu durumlar da bile kesi yeri akıntısı meydana gelmemiştir. Bu durum, tekniğimizin yüksek basınçla zorlanan duraplasti işlemlerinde bile güvenle uygulanabileceğini göstermektedir.

Sonuç olarak, posterior fossa dura tamirlerinde dura greftlerinin sağlam duraya "iç kapak" yöntemiyle suture edilerek yapılan duraplasti işlemi güvenilir bir yöntemdir. Posterior fossa patolojilerine yönelik hem kraniyotomi hem de kraniyektomi yapılan hastalarda güvenle uygulanabilir. Kafa içi basıncının pre veya postoperatif dönemde artmış olduğu ve dural gerilmenin daha da şiddetli olarak izlendiği hastalarda bile BOS sızıntısını engellemesi, yara yeri iyileşmesine katkıda bulunması, hastaların hastanede yatış süresini kısaltarak yaşam kalitelerini arttırması açısından etkili bir tekniktir.

KAYNAKLAR

1. Yasargil MG, Fox JL: The microsurgical approach to acoustic neuromas. *Surg Neurol* 1974;2:393-398.
2. Parizek J, Sercl M, Michl A, et al. Posterior fossa duraplasty in children: remarks on surgery and clinical and CT follow-up. *Childs Nerv Syst* 1994;10:444-449.
3. Culley DJ, Berger MS, Shaw D, et al: An analysis of factors determining the need for ventriculoperitoneal shunts after posterior fossa tumor surgery in children. *Neurosurgery* 1994;34:402-408.
4. Cain JE, Dryer RF, Barton BR. Evaluation of dural closure techniques - Suture methods, fibrin adhesive sealant and cyanoacrylate polymer. *Spine* 1988;13:720-725.
5. Danish SF, Samdani A, Hanna A, et al. Experience with acellular human dura and bovine collagen matrix for duraplasty after posterior fossa decompression for Chiari malformations *J Neurosurg (1 Suppl Pediatrics)* 2006;104:16-20.
6. Verheggen R, Schulte-Baumann I, Hahm G, et al. A New Technique of Dural Closure - Experience with a Vicryl Mesh. *Acta Neurochir (Wien)* 1997;139:1074-1079.
7. Kurpad SN, Cohen AR: Posterior fossa craniectomy: an alternative to craniectomy. *Pediatr Neurosurg* 1999;31:54-57.
8. Kanna K, Gnanalingham KK, Lafuente J, et al. Surgical procedures for posterior fossa tumors in children: does craniotomy lead to fewer complications than craniectomy? *J Neurosurg* 2002;97:821-826.
9. Thammavaram KV, Benzel EC, Kesterson L. Fascia lata graft as a dural substitute in Neurosurgery. *South Med J* 1990;83:634-636.
10. Pudenz RH, Odom GL. Meningocerebral adhesions. An experimental study of the effect of human amniotic membrane, amnioplastin, beef allantoic membrane, Cargile membrane, tantalum foil and polyvinyl alcohol films. *Surgery* 1942;12:318-344.
11. Robertson RCL, Peacher WG. The use of tantalum foil in the subdural space. *J Neurosurg* 1948;2:281-284.
12. San-Galli F, Darrouzet V, Rivel J, et al. Experimental evaluation of collagen-coated vicryl mesh as a dural substitute. *Neurosurgery* 1992;30:396-401.
13. Sharkey PC, Usher FC, Robertson RCL, Pollard C. Lyophilized human dura mater as a dural substitute. *J Neurosurg* 1958;15:192-198.

Adenoidektominin Orta Kulağa Etkisi: Preoperatif ve Postoperatif Timpanogram ve Otoskopik Değerlendirmenin Karşılaştırılması

Effects of Adenoidectomy on the Middle Ear: Comparison of Preoperative and Postoperative Tympanograms and Otoscopic Evaluations

Selmin Karataylı-Özgürsoy¹, Mustafa Mert Başaran¹, Şefik Halit Akmansu¹, Sinan Kocatürk¹

¹ Ufuk Üniversitesi Tıp Fakültesi, Kulak Burun Boğaz ABD, Ankara, Türkiye

Amaç: Adenoidektomi özellikle pediatrik yaş grubunda kulak burun boğaz hekimleri tarafından en sık kullanılan cerrahi yöntemlerden olup, endikasyonları genellikle ağzı açık solunum, horlama, hiponazalite, sık kulak enfeksiyonudur. Adenoid doku ile üstaki tüpünün anatomik lokalizasyonunun yakınlığı nedeniyle, adenoid dokunun hipertrofi ve enfeksiyonu; üstaki tüp disfonksiyonuna, tıkanıklığa ve sonuçta orta kulak efüzyonlarına yol açabilmektedir. Biz bu retrospektif çalışmada, adenoid hipertrofinin orta kulak basıncı üzerine etkisini; adenoidektomi öncesi ve sonrası otoskopik muayene ve timpanometrilerini karşılaştırarak değerlendirmeyi hedefledik.

Gereç ve Yöntem: Çalışmamıza, adenoidektomi ve adenotonsillektomi yapılan ve kulaklarına hiçbir girişimde bulunulmayan toplam 110 hasta (220 kulak) dahil edilmiş, ve hastaların anamnezleri, nazal endoskopik muayene notları, operasyon notları ile preoperatif ve postoperatif 6. aydaki otoskopik muayene ve timpanometrik incelemeleri not edilmiştir.

Bulgular: Çalışmamıza, preoperatif nazal endoskopik muayene ile koanayı en az %80 dolduran adenoid hipertrofiye sahip hastalar dahil edilmiştir. Preoperatif dönemde tip B ve C olan ve orta kulakta efüzyon işaret eden kulakların (n=63), %85,71 oranında (n=54), düzelme sağladığı görülmüştür. Dört yaşında veya daha küçük olan çocuklar ile 4 yaşından büyük çocukların preoperatif veya postoperatif timpanogramları karşılaştırıldığında, iki grup arasında anlamlı bir fark elde edilmemiş, her iki yaş grubunun timpanogramlarında da postoperatif anlamlı düzelme kaydedilmiştir.

Sonuç: Sonuç olarak, hastaların büyük oranında, sadece adenoidektomi ile, orta kulaktaki efüzyon azalabilmekte, ve ileride oluşabilecek efüzyonlu otitis media komplikasyonlarının, veya ventilasyon tüp gerekliliğinin önüne geçilebilmektedir. İleride yapılacak prospektif ve kontrollü çalışmalar ile, daha güvenilir bulgular elde edilebilir.

Anahtar Sözcükler: *Adenoidektomi, Efüzyonlu Otitis Media, Timpanometri, Otoskopik Değerlendirme, Efüzyonlu Otitis Media*

Aim: Adenoidectomy is one of the most common surgeries performed by otolaryngologists especially in pediatric patients where the indications are generally mouth breathing, snoring, hyponasalality and recurrent or persistent otitis media. Because of close localization between adenoid tissue and eustachian tube, adenoid hypertrophy and infection may cause eustachian tube dysfunction, obstruction and as a result middle ear effusion. In our retrospective study, we aimed to compare adenoid hypertrophy's affect to middle ear pressure preoperatively and postoperatively by using otoscopic examination and tympanometry.

Material And Methods: In our study 110 patients (220 ear) that underwent adenoidectomy or adenotonsillectomy without any attempt to ears were included and patients' medical histories, nasal endoscopic examinations, operation notes and preoperative and postoperative 6th month otoscopic examinations and tympanometric results were recorded.

Results: Patients who had adenoid hypertrophy filling at least 80% of choana in their preoperative endoscopic examination were included in our study. Ears that were type B and C preoperatively (n=63), indicating middle ear effusion, were improved in 85.71% (n=54) of cases. When preoperative and postoperative tympanograms of patients older than 4 years old and 4 year old and/or younger patients compared, there was no significant statistical difference; and a significant improvement was seen in both age groups.

Conclusion: As a result, in major amount of patients, with only adenoidectomy, middle ear effusions may improve, and future complications of otitis media with effusion or necessity of ventilation tubes may be prevented. More reliable findings can be gained with future prospective and controlled studies.

Key Words: *Adenoidectomy, Otitis Media With Effusion, Tympanometry, Otoscopic Evaluation, Otitis Media With Effusion*

Waldeyer halkasının elemanları; vücudun antijenleri ilk olarak karşıladığı lenfoid dokulardan oluşur (1). Waldeyer halkasının önemli bir elemanı olan ve nazofarenks posterior duvarında yer alan adenoid dokunun, enfeksiyon ve/veya hipertrofi durumunda; lokalizasyonu

nedeniyle otitis media etyopatogenesinde rol oynadığı bilinmektedir (2).

Nazofarenkste yer alan bir diğer yapı olan üstaki tüpünün görevleri; orta kulak havalanmasını sağlayarak atmosferik basıncı orta kulak basıncı ile dengelemek ve mukosilier temizle-

Geliş Tarihi: 23.07.2016 • Kabul Tarihi: 24.08.2016

İletişim

Yrd. Doç. Dr. Selmin Karataylı-Ozgunsoy

E-mail: selminkrt@hotmail.com

Tel: 0 532 615 96 21

Tıp Fakültesi, Kulak Burun Boğaz ABD, Ankara, Türkiye, 06080

medir. Östaki tüpünün disfonksiyonu; timpan membran retraksiyonuna ve ilerleyen dönemlerde de iletim tipi işitme kaybına yol açmaktadır (3).

Adenoid doku ile östaki tüpünün anatomik lokalizasyonunun yakınlığı nedeniyle, adenoid dokunun hipertrofisi ve enfeksiyonu; östaki tüp disfonksiyonuna, tıkanıklığa ve sonuçta orta kulak effüzyonlarına yol açabilmektedir (4).

Adenoid hipertrofisinin tanısını koyabilmek için palpasyon, ayna ile görüntüleme, akustik rinometri, rinomanometri, radyolojik yöntemler ve nazal endoskopi kullanılmaktadır (5).

Nazal endoskopi adenoid hipertrofisi tanısı konmasında altın standard olarak kabul edilmektedir (6). Nazal endoskopi uygun şartlarda ve uygun endoskop kullanıldığında güvenilir, güvenli, kolay tolere edilen ve dinamik bir tanısal yöntemdir (7).

Adenoidektomi özellikle pediatrik yaş grubunda kulak burun boğaz hekimleri tarafından en sık kullanılan cerrahi yöntemlerden olup, endikasyonları genellikle ağız açık solunum, horlama, hiponazalite, sık kulak enfeksiyonudur (8).

Effüzyonlu otitis media; kulak enfeksiyonuna dair bulgu veya semptomlara yol açmadan, orta kulakta oluşan sıvı toplanmasıdır. Belirti vermemesinden ötürü, daha çok hastalığın ilerleyen dönemlerinde işitme kaybı ve gelişme geriliği ve mental retardasyona yol açabilmektedir (9). Tanıda, otoskopik muayenenin önemi büyüktür; ancak hastaların genellikle bebek ve çocuk yaşta olması, ve muayene sırasında ağlamasından dolayı, sıklıkla timpan membran konjesyone görülebilmekte ve hekimi yanıltabilmektedir (10).

Timpanometri, orta kulak hastalıklarında rutin olarak kullanılan tanısal bir testtir (3). Orta kulak basıncı ve östaki tüp fonksiyonu hakkında bilgi veren bu testin sonucunun değerlendirilmesinde, modifiye Jerger sınıflaması kullanılmaktadır (9).

Biz bu retrospektif çalışmada, adenoid hipertrofisinin orta kulak basıncı üzerine etkisini; adenoidektomi öncesi ve sonrası otoskopik muayene ve timpanometri ile değerlendirmeyi hedefledik.

Gereç ve Yöntem

Çalışmamız Ufuk Üniversitesi Tıp Fakültesi Etik kurul onayı alınmasının ardından başlamıştır (30/04/2015-6). Bu çalışmada, Ocak 2014 ile Temmuz 2015 yılları arasında Ufuk Üniversitesi Tıp Fakültesi Dr. Rıdvan Ege Hastanesi'nde adenoidektomi ve adenotonsillektomi yapılan hastaların dosyası retrospektif olarak incelenmiştir. Çalışmamıza toplam 110 hasta (220 kulak) dahil edilmiş, ve hastaların anamnezleri, nazal endoskopik muayene notları, operasyon notları ile preoperatif ve postoperatif 6. aydaki otoskopik muayene ve timpanometrik incelemeleri not edilmiştir.

Adenoidektomi veya adenotonsillektomi sırasında veya daha evvel miringotomi yapılan veya ventilasyon tüpü takılan hastalar çalışma dışı bırakılmıştır. Ayrıca kraniyofasial anomalisi, sistemik hastalığı, koanal atrezisi, kulak zarı perforasyonu mevcut olan, yakın zamanda kulak akıntısı geçiren, ve kulak anomalisi olan hastalar çalışma dışında bırakılmıştır.

Operasyon öncesi her hastaya nazal endoskopik muayene yapılmıştır. Nazal endoskopik muayene; 2,4 mm 0 derece nazal rijid (Storz, Tuttlingen Almanya) veya fleksibl nazofaringoskopi (Lut, Denzlingen, Almanya) eşliğinde yapılmıştır. Adenoid dokusu ile koana açıklığının oranı yüzdesel olarak not edilmiştir. Çalışmamıza, preoperatif nazal endoskopik muayene ile koanayı en az %80 dolduran adenoid hipertrofiye sahip hastalar dahil edilmiştir.

Otoskopik muayene, preoperatif ve postoperatif 5-7. ayda yapılmış olup; timpan membran normal, mat veya retrakte olarak not edilmiştir. Retrakte olan 5 kulağın 4'ü Sade kalsifikasyonuna göre Evre 1, 1'i ise Evre 2 idi.

Timpanometri, aynı odyometrist tarafından Interacoustics AZ 26 (Assens, Danimarka) ile 226 Hz frekansa sahip olan prob kullanılarak yapılmıştır. Timpanometri, hastalara preoperatif 1 gün önce ve postoperatif 5-7. ayda yapılmıştır.

Timpanogram sonuçları Jerger sınıflaması kullanılarak tip A, B ve C olarak ay-

rılmıştır. Basınçlar ayrıca not edilmiştir. Tip A normal komplians, tip B efüzyonlu otitis media, tip C östaki disfonksiyonu veya efüzyonlu otitis medianın erken safhası olarak öngörülmektedir (9).

Preoperatif takipler 3 ay süre ile yapılmış olup, bu süre içerisinde efüzyonlu otit bulgusu gerilemeyen hastalar (timpanogramda tip B veya otoskopik muayenede mat görünüm), uygun kategorilerde ele alınmıştır. Bu retrospektif çalışmaya alınan hastalar, cerrah ve ailenin ortak kararı ile ventilasyon tüpü takılmayan ve sadece adenoidektomi uygulanan hastalardır ve postoperatif dönemde efüzyonlu otitün gerileyip gerilememesi bakımından sıkı takibe alınmışlardır; adenoidektomi veya adenotonsillektomi sırasında veya daha evvel miringotomi yapılan veya ventilasyon tüpü takılan hastalar ise çalışma dışı bırakılmıştır.

4 yaş ve altı ile 4 yaş üstü grupların preoperatif ve postoperatif efüzyonlu otitis media karşılaştırılmasında ve erkekler ve kızların preoperatif ve postoperatif efüzyonlu otitis media sıklığı karşılaştırılmasında, ki-kare testi kullanılmıştır.

Sonuçlar

Retrospektif olan bu çalışmamıza, kriterlere uyan toplam 110 hasta, 220 kulak dahil edilmiştir. Çalışmamıza 56 (%51) adenoidektomi ve 54 (%49) adenotonsillektomi operasyonu geçiren hasta dahil edilmiştir. 110 hastanın 53'ü (%48,18) kız, 57'si (%51,82) erkekti. En büyüğü 12, en küçüğü 3 yaşında olmak üzere yaş ortalaması 6,34 idi.

Kliniğimizde, deneyimli iki hekim tarafından yapılan, preoperatif ve postoperatif otoskopik inceleme sonuçları; 220 kulak için, normal, retrakte ve mat olma dağılımı olarak Tablo 1'de verilmiştir.

Preoperatif ve postoperatif timpanometri sonuçları, tip A, tip B, ve tip C olarak Tablo 2'de verilmiştir. Preoperatif timpanometri değerlerinin ortalaması -73 dekapascal (dapa; en düşüğü -440; en yükseği 50) olarak ölçülmüştür. Postoperatif 6. ayda tekrarlanan tim-

panogram sonuçlarında; ortalamanın -33,46 dapa olduğu (en yükseği +56 dapa, en düşüğü -264 dapa) görülmüştür.

Preoperatif timpanogram tetkik sonucu tip B olarak gözlenen toplam 37 kulak, postoperatif 6. ayda yapılan timpanogram tetkiklerinde 30 kulakta tip A'ya; 2 kulakta tip C'ye dönüştüğü ve 5 kulakta ise tip B olarak kaldığı görülmüştür. Preoperatif dönemde tip C olan 26 kulakın 22 tanesi postoperatif dönemde tip A olarak görülmüş; 2 kulak tip C olarak kalmış; 2 kulak ise tip B'ye dönmüştür. Bu bakımdan preoperatif dönemde tip B ve C olan ve orta kulakta efüzyon işaret eden kulakların (n=63), %85,71 oranında (n=54), düzelme sağladığı görülmüştür.

Ki kare testi uygulanarak, preoperatif ve postoperatif tip A timpanogram (normal kulak) sayıları ve preoperatif ve postoperatif tip B timpanogram

(efüzyonlu otitli kulak) sayıları karşılaştırıldığında, her ikisinde de fark, istatistiksel olarak anlamlı ($p<0.05$) bulunmuştur.

Hastalar, 4 yaş ve altı ve 4 yaş üstü olarak gruplandırıldıklarında, preoperatif-postoperatif timpanogram sonuçları tablo 3'te gösterilmiştir. 4 yaş ve altındaki toplam hasta sayısı 44, 4 yaş üstü toplam hasta sayısı ise 66 idi. Hem 4 yaş ve altı grupta, hem de 4 yaş üstü grupta ki kare testi uygulanarak, preoperatif ve postoperatif tip A timpanogram (normal kulak) sayıları ve preoperatif ve postoperatif tip B timpanogram (efüzyonlu otitli kulak) sayıları karşılaştırıldığında, her ikisinde de fark, istatistiksel olarak anlamlı ($p<0.05$) bulunmuştur.

Ki kare testi uygulanarak her iki gruptaki pre-operatif tip A timpanogram sayıları karşılaştırıldığında $p=0,24$; her iki gruptaki pre-operatif tip B timpanogram sayıları

karşılaştırıldığında $p=0,51$; her iki gruptaki post-operatif tip A timpanogram sayıları karşılaştırıldığında $p=0,27$; ve her iki gruptaki post-operatif tip B timpanogram sayıları karşılaştırıldığında ise $p=0,11$ olup, hiçbirinde istatistiksel olarak anlamlı ($p<0.05$) bir fark bulunmamıştır.

Cinsiyete göre pre- ve post-operatif timpanogram sonuçları ise Tablo 4'te gösterilmiştir. Toplam kız hasta sayısı 53 ve erkek hasta sayısı 57 idi. Ki kare testi uygulanarak her iki gruptaki pre-operatif tip A timpanogram sayıları karşılaştırıldığında $p=0,48$, pre-operatif tip B timpanogram sayıları karşılaştırıldığında $p=0,08$; her iki gruptaki post-operatif tip A timpanogram sayıları karşılaştırıldığında $p=0,89$, her iki gruptaki post-operatif tip B timpanogram sayıları karşılaştırıldığında $p=0,91$ olup, hiçbirinde istatistiksel olarak anlamlı ($p<0.05$) bir fark bulunmamıştır.

Tablo 1: Preoperatif ve postoperatif kulak zarı muayenelerine göre dağılımı

Kulak Zarı	Preoperatif	Postoperatif
Normal	155	208
Mat	60	12
Retrakte	5	-

Tablo 2: Preoperatif ve postoperatif timpanogram sonuçlarına göre dağılımı

Timpanogram Tipleri	Preoperatif	Postoperatif
Tip A	157	208
Tip B	37	8
Tip C	26	4

Tablo 3: 4 yaş ve altı ile 4 yaş üstü hastaların preoperatif ve postoperatif timpanogram sonuçlarına göre dağılımı

	≤ 4 Yaş		>4 Yaş	
	Preoperatif	Postoperatif	Preoperatif	Postoperatif
Tip A	59	85	98	123
Tip B	13	1	24	7
Tip C	16	2	10	2

Tablo 4: Kız ve erkek hastaların preoperatif ve postoperatif timpanogram sonuçlarına göre dağılımı

	Kız		Erkek	
	Preoperatif	Postoperatif	Preoperatif	Postoperatif
Tip A	78	100	79	108
Tip B	13	4	24	4
Tip C	15	2	11	2

Tartışma

Adenoidektomi kulak burun boğaz hekimleri tarafından en sık uygulanan operasyonlardan biridir (5). Adenoidektominin amacı, nazofarenkste darlığa yol açan veya sık enfeksiyona sebep olan lenfoid dokunun çıkarılmasıdır (2). Adenoidektominin genellikle ortalama 7 yaş grubunda yapıldığı bildirilmiştir (11). Bizim çalışmamızda da hastalarımızın yaş ortalaması, benzer şekilde 6,34 idi. Çalışmamıza dahil olan erkek hasta sayısı, kız sayısından biraz fazla idi; efüzyonlu otitis media sıklığı ise, preoperatif tip B timpanogram sayıları karşılaştırıldığında istatistiksel anlamlı fark elde edilmese de, erkeklerde daha fazla idi. Paradise ve arkadaşları (11) da, kızlar ve erkekler arasında, efüzyonlu otitis media sıklığı açısından anlamlı bir fark saptamamıştır.

Adenoid hipertrofisi, üstaki tüpünün nasofarenkstekteki orifisini, anatomik lokalizasyonu nedeniyle, kısmen veya tamamen kapatabilmektedir. Bazı çalışmalarda, üstaki tüpünün disfonksiyonu ile adenoid hipertrofisinin büyüklüğünün, birbiriyle orantılı olduğu bildirilmekte (12), bazı çalışmalarda ise (13), adenoid dokusu büyüklüğü

ile timpanogram sonuçlarının korele olmadığı, ve efüzyonlu otit etyopatogenezinde, adenoid dokusunun kitle etkisinden çok inflamasyon ve kontaminasyon kaynağı olması nedeniyle rol oynadığı belirtilmiştir. Bizim çalışmamızda, tüm hastaların adenoid büyüklükleri, fleksibl veya rijid pediatrik endoskop ile değerlendirilmiş ve çalışmamızda adenoid büyüklüğünün en az %80 olduğu vakalar seçilmiştir.

Dört yaşından büyük çocuklarda, hipertrofik ya da rekürren enfekte adenoid dokusu varsa adenoidektominin, efüzyonlu otitis media tedavisinde ya da daha önceden ventilasyon tüpü takılmış rekürren otitis media tedavisinde etkili olduğu gösterilmiştir (14,15). İkibin onaltı yılında güncellenen Amerikan Pediatri Akademisi'nin kılavuzunda da, 4 yaşından küçük, efüzyonlu otiti olan çocuklarda, adenoid dokuya ait bir patoloji olmadığı sürece, adenoidektominin ilk tercih tedavi yöntemi olmadığı belirtilmiştir (16). Bu çalışmaların aksine, Kadhim ve arkadaşları (17), 10 yaş ve altındaki çocuklarda, ventilasyon tüpü tatbik edilirken, eş zamanlı adenoidektomi veya adenotonsillektominin, tekrarlayan ventilasyon tüpü tatbiki riskini azalttığını bildirmişlerdir. Adenoidektominin düşük komplikasyon riski ve hastanede yatış süresini uzatmayan bir cerrahi olması sebebiyle de efüzyonlu otit tedavisinde birinci basamak cerrahi olması gerektiğini belirtmişlerdir. Park da (18), retrospektif çalışmada benzer sonuçlar elde etmiş, enfeksiyon odağını ortadan kaldırmak için, hipertrofi olsun ya da olmasın, adenoidektomi yapılmasının uygun olacağını bildirmiştir. Çalışmamızda 4 yaşında veya daha küçük olan çocuklar ile 4 yaşından büyük çocukların preoperatif veya postoperatif timpanogramları karşılaştırıldığında, iki grup arasında anlamlı bir fark elde edilmemiş, her iki yaş grubunun timpanogramlarında da anlamlı düzelme kaydedilmiştir. Vurgulamak gerekir ki, çalışmamıza dahil olan bütün çocuklarda adenoid hipertrofi mevcuttu, ve adenoid dokusu, koanayı en az % 80

oranında kapatmaktaydı. Ek olarak, bu retrospektif çalışmada, sadece adenoidektomi veya adenotonsillektominin orta kulağa etkisi araştırılmış; aynı seansta veya daha evvel, miringotomi veya ventilasyon tüpü tatbiki yapılmış olan hastalar çalışma dışı bırakılmıştır. Bu çalışmaya dahil olan en küçük çocuğun yaşının 3 olması; daha küçük çocukların kulağına aynı seansta girişim (miringotomi veya ventilasyon tüpü takılması) yapılmış olması sebebiyle bu çalışmaya alınmaması da sonuçlarımızda etkili olmuştur. Effüzyonlu otitis media; orta kulakta sıvı ile karakterize; çoğu zaman asemptomik olabilen ve pediatrik hastaların sıklıkla ağlamalarından dolayı yanlış teşhis konabilen bir hastalıktır (10). Tanı konmasında anamnez, otoskopik muayene ile timpanogram önemli rol oynamaktadır. Timpanogram özellikle orta kulakta sıvı birikimi hakkında kantitatif bilgi vermektedir (19). -100 ile -400 daPa arasındaki değerler genellikle tip B timpanogram olarak değerlendirilir ve orta kulakta efüzyon göstergesi olarak kabul edilmektedir (20).

Adenoid hipertrofinin üstaki tüpü obstruksiyonuna yol açmasıyla oluşan orta kulaktaki negatif basıncın, timpanogram bulgularıyla uyumlu olduğu bulunmuştur (21). Kocaturk ve arkadaşlarının (22) yaptığı bir çalışmada, preoperatif tip B timpanogram elde edilen 135 kulağın 118'inde (%87,4) efüzyon tanısı intraoperatif olarak teyit edilmiştir. Preoperatif timpanogram sonuçlarının postoperatif sonuçlarla karşılaştırıldığında, adenoid hipertrofinin, artmış negatif orta kulak basıncı ile ilişkili olduğu düşünülmektedir (12, 23-25). Effüzyonlu otitis media tedavisinde adenoidektominin etkinliği gösterilmiştir (26). Satish ve arkadaşlarının (9) çalışmasında da, adenoid hipertrofisi olan efüzyonlu otitis medialis hastalarda, işitmenin tedavisinde adenoidektominin basit ve etkili bir yöntem olduğu belirtilmiştir. Çalışmamızda da adenoidektomi veya adenotonsillektomi yapılan hastaların preoperatif ve postoperatif timpano-

metri karşılaştırıldığında, preoperatif dönemde tip B ve C olan ve orta kulakta efüzyon işaret eden kulakların, %85,71 oranında düzelme sağladığı görülmüştür. Yine preoperatif ve postoperatif timpanogramlar göz önüne alındığında, tip A (normal kulak) ve tip B (efüzyonlu otitli kulak) sayıları karşılaştırıldığında, her ikisinde de fark, istatistiksel olarak anlamlı ($p<0.05$) bulunmuş, postoperatif dönemde anlamlı düzelme izlenmiştir. Bu bakımdan efüzyonlu otitis media etyopatogenezinde adenoid hipertrofinin, ve tedavisinde adenoidektominin büyük bir payı olduğu söylenebilir. Miringotomi ve/veya ventilasyon tüpü tatbikine karar verirken, bu işlemlerin yol açabileceği otore, persistan perforasyon, tüpün orta kulağa kaçması, geç dönemde miringoskleroz gibi olası komplikasyonları da göz ardı etmemek, kar/zarar oranına hasta bazında karar vermek gerekir (27, 28). Amerikan Kulak Burun Boğaz ve Baş Boyun Cerrahisi Akademisi'nin 2013'te yayınladığı 'çocuklarda ventilasyon tüpü için klinik pratik rehberi'nde, 3 aydan uzun süren, unilateral veya bilateral efüzyonlu otit bulgusu olan ve işitme kaybının da eşlik ettiği çocuklarda, ailelerin de onamını alarak ventilasyon tüpü uygulanması önerilmiştir (29). İşitme testi yapılmadığı takdirde, aileden alınan hikaye önemlidir, televizyonu yüksek sesle dinleme, iletişim yetersizliği, okul başarısında düşme olup olmadığı sorgulanabilir. Rekürren otitlerde ise, prosedür esnasında efüzyonlu otit bulgusu yok ise, tüp uygulanması önerilmemektedir.

Sonuç olarak, hastaların büyük oranında, sadece adenoidektomi ile, orta kulaktaki efüzyon azalabilmekte, ve ileride oluşabilecek efüzyonlu otitis media komplikasyonlarının, veya ventilasyon tüp gerekliliğinin önüne geçilebilmektedir. Bu çalışmadan, adenoidektominin, ventilasyon tüpüne alternatif olduğu sonucu çıkartılmamalıdır, daha güvenilir sonuçlar için, prospektif ve kontrollü çalışmalara ihtiyaç vardır.

KAYNAKLAR

- 1) Hellings P, Jorissen M, Ceuppens JL. The Waldeyer's ring. Acta Otorhinolaryngol Belg 2000; 54:237-241.
- 2) Bayındır T, Toplu Y, Kızılay A. Adenotonsiller Hipertrofinin Effüzyonlu Otitis Media Üzerine Etkileri. J Turgut Ozal Med Cent 2013;20: 92-95.
- 3) Chauhan B, Chauhan K. A Comparative Study of Eustachian Tube Functions in Normal and Diseased Ears with Tympanometry and Videonasopharyngoscopy. Indian J Otolaryngol Head Neck Surg 2013;65: 468-476.
- 4) Marseglia GL, Poddighe D, Caimmi D, et al. Role of adenoids and adenoiditis in children with allergy and otitis media. Curr Allergy Asthma Rep 2009;9:460-464.
- 5) Karataylı Özgürsoy S, Mulazimoğlu S, Akiner MN. Adenoid Hipertrofi Çocukların Değerlendirilmesi: Sefalografi ve Endoskopi'nin Karşılaştırılması. Ank. Üni. Tıp Fak. Mecm. 2013; 66: 125-129.
- 6) Chisholm EJ, Lew-Gor S, Hajioff D, Caulfield H. Adenoid size assessment: a comparison of palpation, nasendoscopy and mirror examination. Clin Otolaryngol 2005; 30: 39-41.
- 7) Caylaklı F, Hizal E, Yılmaz I, et al. Correlation between adenoid nasopharynx ratio and endoscopic examination of adenoid hypertrophy: a blind, prospective clinical study. International journal of pediatric otorhinolaryngology 2009; 73: 15-32.
- 8) Chien CY, Chen AM, Hwang CF, et al. The clinical significance of adenoid-choanae area ratio in children with adenoid hypertrophy. Int J Pediatr Otorhinolaryngol 2005;69:235-239.
- 9) Satish HS, Sarojamma, Kumar A Study role of Adenoidectomy in Otitis Media with Effusion. IOSR Journal of Dental and Medical Sciences 2013;4:20-24
- 10) Engel J, Anteunis L, Chenault M, et al. Otoscopic findings in relation to tympanometry during infancy. Eur Arch Otorhinolaryngol 2000;257:366-371.
- 11) Paradise JL, et al. OM in 2253 Pittsburgh-area infants: Prevalence and risk factors during the first 2 years of life. Pediatrics 1997; 99:318.
- 12) Alhady RA, Sharnoubi ME. Tympanometric findings in patients with adenoid hyperplasia, chronic sinusitis and tonsillitis. J Laryngol Otol 1984; 98: 671-676.
- 13) Toros SZ, Kiliçoğlu G, Noşeri H, et al. Does adenoid hypertrophy really have effect on tympanometry? Int J Pediatr Otorhinolaryngol 2010;74:365-358.
- 14) Mattila PS. Role of adenoidectomy in otitis media and respiratory function. Curr Allergy Asthma Rep 2010;10:419-424.
- 15) Casselbrant ML, Mandel EM, Rockette HE, et al. Adenoidectomy for otitis media with effusion in 2-3-year-old children. Int J Pediatr Otorhinolaryngol 2009;73: 1718-1724.
- 16) Rosenfeld RM, Shin JJ, Schwartz SR, et al. Clinical Practice Guideline: Otitis Media with Effusion (Update). Otolaryngol Head Neck Surg 2016; Vol. 154(1S) S1-S41 .
- 17) American Academy of Pediatrics Subcommittee on Management of Acute Otitis Media. Diagnosis and management of acute otitis media. Pediatrics 2004;113:1451-1465.
- 18) Kadhim AL, Spilsbury K, Semmens JB, et al. Adenoidectomy for middle ear effusion: a study of 50,000 children over 24 years. Laryngoscope 2007;117:427-433.
- 19) Park K. Otitis media and tonsils-role of adenoidectomy in the treatment of chronic otitis media with effusion. Adv Otorhinolaryngol 2011;72:160-163.
- 20) Iacovou E, Vlastarakos PV, Ferekidis E, et al. Multi-frequency tympanometry: clinical applications for the assessment of the middle ear status. Indian J Otolaryngol Head Neck Surg 2013;65:283-287.
- 21) Gaihede M, Bramstoft M, Thomsen LT, et al. Accuracy of tympanometric middle ear pressuredetermination in secretory otitis media: dose-dependent overestimation related to the viscosity and amount of middle ear fluid. Otol Neurotol 2005;26:5-11.
- 22) Kindermann CA, Roithmann R, Lubianca Neto JF. Obstruction of the eustachian tube orifice and pressure changes in the middle ear: are they correlated? Ann Otol Rhinol Laryngol 2008;117:425-429.
- 23) Kocaturk S, İncesulu A, Öztürk E, et al. Orta kulakta Effüzyon tespitinde Timpanogram Sonuçlarına Ne Kadar Güvenebiliriz? Otokop; 2002;3:106-109.
- 24) Egeli E, Oghan F, Ozturk O, et al. Measuring the correlation between adenoidal-nasopharyngeal ratio (AN ratio) and tympanogram in children. Int J Pediatr Otorhinolaryngol 2005;69:229-233.
- 25) Tuohimaa P, Tauno P. The effect of tonsillectomy and adenoidectomy on the intra-tympanic pressure. The Journal of Laryngology & Otology 1987: 892-896.
- 26) Günel, C, Ermişler B, Basak HS. The effect of adenoid hypertrophy on tympanometric findings in children without hearing loss. Kulak burun bogaz ihtis. Derg. 2013: 334-338.
- 27) Cummings - Andrew F. Inglis Jr. George A. Gates Cummings Otolaryngology – Head and Neck surgery, 4th edition, Elsevier Mosby, 2005;4:4445-4464
- 28) Erkam Ü, Kocaturk S, Yardımcı S. Seröz Otitli Hastalarda Ventilasyon tüpü takılmadan önce orta kulağın serum fizyolojik ile irigasyonunun erken dönem postoperatif otorenin engellenmesi açısından oral antibiyotik kullanımı ile karşılaştırılması. Otokop; 2003;2:64-68
- 29) Smillie I, Robertson S, Yule A, et al. Complications of ventilation tube insertion in children with and without cleft palate: a nested case-control comparison. JAMA Otolaryngol Head Neck Surg 2014;140:940-943.
- 30) Rosenfeld RM, Schwartz SR, Pynnonen MA, et al. Clinical practice guideline: Tympanostomy tubes in children. Otolaryngol Head Neck Surg 2013;149:S1-35.

Genel Anestezi Altında Histeroskopi Sonrası İdiyopatik Fasiyal Sinir Paralizisi

Idiopathic Facial Nerve Paralysis after Hysteroscopy under General Anesthesia

Volkan Baytaş, Ahmet Onat Bermede, Şeyda Özalp, Könül Hacıyeva, Asuman Uysalel

Ankara Üniversitesi Tıp Fakültesi, Anesteziyoloji ve Reanimasyon
Ana Bilim Dalı, Ankara, Türkiye

Periferik fasiyal paralizilerin %50'sinden fazlası idiyopatiktir (Bell paralizisi). İkinci sırada travmalar (yaklaşık %20), üçüncü sırada enfeksiyöz nedenler gelir.

Postoperatif fasiyal paralizis; genel anestezi uygulamalarında maske ile havalandırma sırasında veya hasta pozisyonuna bağlı altın sinire kompresyon veya sinirin gerilmesine bağlı oluşabilen nadir bir komplikasyondur. İntraoperatif hipotansiyon, hipovolemi, hipoksi, hipotermi, elektrolit imbalansı diğer risk faktörleridir.

Endometriyal polip tanısıyla 38 yaşında, American Society of Anesthesiology Classification. (ASA I) hastaya histeroskopi planlanmıştır. Larengeal maske ile genel anestezi uygulandı. Derlenme sonrasında hasta yüzünde uyuşma şikayeti tariflemiştir. Fizik muayenede sağ kaşını kaldıramadığı ve sağ nazolabial oluğun silindiği, fasiyal sinirin diğer dalları ve diğer kranial sinirlerin normal olduğu saptandı. Nöroloji konsültasyonunu takiben distal fasiyal sinir paralizisi tanısı kondu. Medikal tedavi sonrasında hastanın fasiyal paralizis tablosu üç hafta sonra tamamen düzelmiştir.

Bu vakada zor maske ventilasyonu yoktu ve hasta supin pozisyondaydı. Ayrıca operasyon süresince fasiyal paralizisye neden olabilecek başka bir nedende saptanmadı. Hasta detaylı sorgulandığında operasyonun bir gün öncesinde prodromal kulak ağrısından yakındı. Biz fasiyal paralizinin operasyonla koincidental olarak ortaya çıktığı, genel anestezi ve cerrahi stress faktörlerinin zaten gelişme sürecinde olan bu fasiyal paralizinin şiddetini arttırdığını düşünmekteyiz.

Anahtar Sözcükler: Genel Anestezi, Fasiyal Sinir, Paralizis

More than 50% of peripheral facial paralysis are idiopathic (Bell's palsy). Second frequent reason thought to be trauma (approximately 20%) and the infection as the third.

Postoperative facial paralysis is a rare condition that can appear probably due to compression to nerve upon mechanical stress or distention of nerve during mask ventilation via mask or due to patient positioning. Intraoperative hypotension, hypovolemia, hypoxia, electrolyte imbalance are other risk factors.

A 38-year-old American Society of Anesthesiology Classification. (ASA I) woman was scheduled for hysteroscopy due to endometrial polyp. Patient was operated with general anesthesia via larengeal mask. After recovery patient complained about facial paresthesia. It was defined that patient could not lift the right eyebrow and right nasolabial fold was erased and rest of the branches of facial nerve and other cranial nerves were normal. Distal facial nerve paralysis was diagnosed after neurological consultation. Patient fully recovered in three weeks after medical treatment.

In this case there was no difficult mask ventilation and patient was in supine position. Also there was no any other reason give rise to facial paralysis during surgery. When patient questioned in detailed she complained prodromal earache one day before the operation. We believe that facial paralysis coincided with the operation, factors of general anesthesia and surgical stress increased the severity of this pathology that had already been in development process.

Key Words: General Anesthesia, Fasiyal Sinir, Paralizis

Fasiyal sinir; yüz kaslarını innerve eden motor, tükürük bezlerine giden parasempatik, dil 2/3 ön kısmının tad duygusunu alan afferent, dış kulak yolu ve kulak kepçesinin duygusunu alan somatik afferent lifleri içeren bir sinirdir (1) (Şekil-1). Periferik fasiyal paralizilerin %50'sinden fazlası idiyopatiktir (Bell paralizisi). İkinci sırada travmalar (yaklaşık %20), üçüncü sırada enfeksiyöz nedenler gelir. Diğer sebepler ise

neoplastik, konjenital, metaboliktir (2). Bell paralizisi akut başlangıçlı olup yüz kaslarını genellikle tek taraflı olarak tutar. Yüz kaslarında paralizis veya güçsüzlükle ortaya çıkar (3). Etkilenmiş taraf kulak çevresi veya arkasında olan bazen oksipital, servikal bölgeye yayılan ağrı da görülebilir (4). Bell paralizisi gebelerde ve diabetes mellitus, üst solunum yolu hastalıkları, influenza enfeksiyonu olan hastalarda daha

Geliş Tarihi :17.04.2016 • Kabul Tarihi: 05.05.2016

İletişim

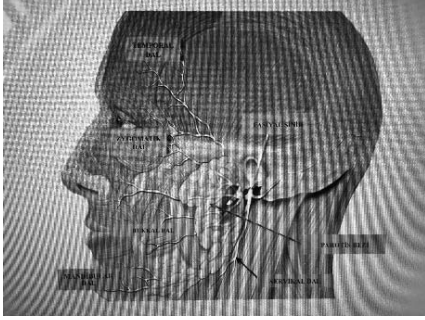
Uz. Dr. Volkan Baytaş

E-posta: volkanbaytas@yahoo.com

Tel: 595 72 41

Ankara Üniversitesi Tıp Fakültesi, Anesteziyoloji ve Reanimasyon Ana Bilim Dalı, Ankara, Türkiye

sık görülür (5). Bu olguda postoperatif dönemde çok nadir gözlenen fasiyal paralizinin etiolojisini araştırırken, literatürdeki diğer vakalarla tartışmayı amaçladık (Şekil 1).



Şekil 1: Fasiyal Sinir Anatomisi (10)

Olgu

Endometriyal polip tanısıyla 38 yaşında k American Society of Anesthesiology Classification. (ASA I), kadın hastaya histeroskopi planlandı. Preoperatif değerlendirmesinde ek sistemik hastalığı olmadığı öğrenildi. Laboratuvar tetkiklerinde patoloji saptanmayan hastanın yapılan fizik muayenesi normal, ağız açıklığı 4 cm den fazla, Mallampati skoru I olarak saptandı. Yaklaşık 1 saat süreceği öngörülen operasyon için larengeal maske ile genel anestezi planlandı. Hasta bilgilendirilerek onamı alındı. Operasyon odasında supin pozisyona alınan hastanın rutin monitorizasyonuna başlandı. İndüksiyonda intravenöz 0.5 mg/kg lidokain HCl (Aritmal %2 ampül, Osel İlaç A.Ş), 4 mg/kg propofol (Propofol Lipuro %1, Braun Medical), 0.1 mcg/kg remifentanil (Ultiva, Glakso Smith Kline) verildi ve sonrasında hastaya yaklaşık 2-3 dk maske ventilasyonu uygulandı. Yeterli anestezi derinliğine ulaşılmasını takiben 3 numara larengeal maske (Fas Trach) yerleştirildi. Maske ventilasyonu esnasında zorluk yaşanmamış olup gereğinden fazla dijital bası uygulanması gerekmemiştir. Larengeal maske tek seferde zorluk yaşanmadan yerleştirilmiştir. Larengeal maske yerleştirilmesini takiben hasta histeroskopik girişim için litotomi pozisyonuna alındı. Anestezi idamesinde sevofluran (Sevorane, Abbot) (1,3 MAC) kullanıldı.

Bası ve gelişebilecek muhtemel sinir hasarlarına karşı hasta uygun pozisyonda sabitlendi, basıya maruz kalabilecek vücut bölgeleri, baş ve yüz bölgesi jel yastıklarla desteklendi. Isıtıcılar yardımıyla operasyon sürecinde hastanın normotermik kalması sağlandı. Hastaya hesaplanan miktarda sıvı replasmanı yapılmış olup operasyon esnasında ek sıvı ihtiyacı olmamıştır. Yaklaşık 1 saat süren operasyon esnasında hemodinamik açıdan, solunum fonksiyonları açısından herhangi bir sorun gözlenmemiş olup hasta sorunsuz şekilde uyandırıldı. Derlenme aşamasında ise yaklaşık 4 dk maske ventilasyonu zorluk yaşanmadan sorunsuz olarak uygulandı. Hasta derlenme ünitesinde 20 dk takibin ardından servis odasına alındı. Operasyon bittikten yaklaşık 2 saat sonra serviste takibi esnasında hasta yüzünde uyuşma şikayeti tariflemiştir. Hastanın yapılan fizik muayenesinde sağ kaşını kaldıramadığı ve sağ nazolabial oluğunun silindiği saptandı. Diğer fasiyal sinir dalları ve kranial sinirler normal olarak değerlendirildi. Fasiyal parali ö n tanısı ile nöroloji konsültasyonu istendi. Nöroloji tarafından değerlendirilen hastanın nörolojik muayenesinde ve kranial bilgisayarlı tomografisinde patoloji saptanmadı ve periferik fasiyal sinir paralizisi tanısıyla 1 hafta metilprednizolon prednol 16 mg, Mustafa Nevzat İlaç A.Ş) 4x16 mg, asiklovir 20 mg/kg/gün olarak medikal tedavi başlanması önerildi. Uygulanan bu medikal tedavi sonucu parali yaklaşık 3 hafta sonra tam düzelmiştir.

Tartışma

İdiyopatik fasiyal parali (Bell paralizisi) sık görülen bir nöropatidir. Hastaların çoğu tamamen iyileşir (6). Sinir hasarı için; iskemi, mekanik kompresyon, uygun olmayan pozisyonlara bağlı sinir gerilmesi, iğne hasarı ve nörotoksik materyal enjeksiyonu gibi çok sayıda mekanizma ileri sürülmüştür. Diabetes Mellitus varlığı bu sinir hasarı insidansını arttırmaktadır (7).

Postoperatif fasiyal parali; genel anestezi altında mekanik strese bağlı sinir kompresyonu veya sinirin gerilmesine

bağlı oluşabilen nadir bir komplikasyondur. Mandibulaya direkt bası veya maske ile havalandırma sırasında maskenin basısı ile fasiyal sinir travması oluşabilir (6). Bizim vakamızda operasyon esnasında hastanın maske ventilasyonunda zorluk yaşanmamış ve mandibulaya sinir hasarına yol açabilecek bir bası uygulanmamıştır. Operasyon litotomi pozisyonunda ve sinir basıları önlenerek biçimde hasta desteklenerek gerçekleştirildi. Dolayısıyla fasiyal paralizinin maskenin mekanik basısına veya hasta pozisyonuna bağlı olduğunu düşünmedik.

Fasiyal paraliye eşlik eden semptom ve bulgular da ayırıcı tanı için önemlidir. Sıklıkla bazı hastalar parali öncesi günlerde aynı taraf kulak ve çevresinde ağrı tanımlar. Ayrıca hastalarda yüzde hipoestezi, hiperakuzi, göz yaşında azalma ve tad alma değişikliği de görülebilir (7). Bizim vakamızda bu bulgulardan sadece operasyondan bir gün önce başlayan kulak ağrısı saptandı. Bu durum hastalığın preoperatif dönemde gelişim sürecinde olduğunu düşündürdü ve hastalığın operasyon esnasında gelişmiş olabileceği ihtimalinden uzaklaştırdı.

İntraoperatif hipotansiyon, hipovolemi, hipoksi, hipotermi, elektrolit imbalansı diğer risk faktörleridir (7). Bu olguda intraoperatif hemodinami açısından herhangi bir sorun yaşanmamış olup, hipotermi, hipoksi ve hipovolemi de gözlenmemiştir. Dolayısıyla neden olabilecek bu risk faktörleri de fasiyal paralizinin etiolojisinde düşünülmemiştir.

Lonjaret ve ark.ları (8) bildirdikleri bir vakada kronik pankreatit sebebiyle opere olan 66 yaşındaki bir hastada postoperatif fasiyal parali saptamışlardır. Bu vakada da bizim vakamızda olduğu gibi ameliyattan bir gün önce kulak ağrısı mevcut olup, operasyon sonrası bakım ünitesinde takip edilirken periferik fasiyal parali saptamışlardır. Kranial tomografisi normal gelen hastaya prednizolon tedavisi uygulanmıştır. Bu hastada parali tablosu gelişiminde maske ventilasyonu veya diğer sayılan nedenler düşünülmemiş ve prodromal semptom göz

önüne alındığında bu tablonun hasta genel anestezi almasa da gelişebileceği, genel anestezinin paralizinin şiddetini arttırmış olabileceği kanısına varmışlardır. Bizim vakamızda da prodromal kulak ağrısının olması ve fasiyal paraliziye neden olabilecek diğer etkenlerin olmaması nedeniyle aynı kanıdayız.

Baidya ve ark.ları (7) laparoskopik kolektomi ve histerektomi geçiren 62 yaşındaki hastalarında induksiyon esnasında yaklaşık 3 dakika maske ventilasyonu uygulamışlar ve hastalarında operasyon sonrası dönemde fasiyal paralizi saptamışlardır. Gelişen paralizi tablosunun sebep olabilecek diğer nedenleri dışladıktan sonra maske ventilasyonuna, maskenin çeneye kuvvetli basısına bağlı olabileceğini düşünmüşler, bu durumun maske ventilasyonu çok kısa süre olsa da gelişebileceğini ve sıkı maske uygulamasından mümkünse kaçınılması gerektiğini vurgulamışlardır. Paralizi tablosunun yaklaşık 6 hafta sonra düzelmesini bildirmişlerdir. Bizim hastamızda da maske ventilasyonu süresi kısaydı. Çeneye kuvvetli basıya neden ola-

cak maske uygulaması söz konusu olmadığından bu etyolojiyi dışladık.

Glabour (9) maske ventilasyonu ile genel anestezi sağlanan, spontan solunumu olan hastada 75 dakikalık operasyonun ardından bilateral fasiyal paralizi bildirmiştir. Bu vakada mandibula angulus bölgesine bilateral dijital baskı uygulandığı ve fasiyal paralizi tablosunun 3 haftada tamamen düzeldiği bildirilmiştir. Bizim olgumuzda, bu vakada olduğu gibi uzun bir maske ventilasyonu olmadığından ve maskeyle ventilasyon esnasında herhangi bir zorlanma, dijital baskı söz konusu olmadığından bu etyoloji dışlanmıştır.

Olguların %80-85 inde, haftalar içinde, en fazla bir ya da ikinci ayda düzelme görülür. (7) Bizim vakamızdaki fasiyal paralizi tablosu da uygulanan medikal tedavi sonucu yaklaşık 3 hafta sonra düzelmiştir.

Sonuç

Genel anestezi sonrası fasiyal paralizi gelişimi anesteziistlerin çok ender karşılaştığı bir durumdur. Operasyon esnasında gelişen fasiyal paralizinin ne-

denleri; uygun olmayan hasta pozisyonları, hipotansiyon, hipovolemi, hipoksi gibi nedenler olmakla birlikte literatüre bakıldığı zaman az rastlanan bu durumun nedeni genellikle maske ventilasyonu sonucu gelişen basıya bağlanmıştır. Zor hava yolu, özellikle de zor maske ventilasyonu olan hastalara daha sık rastlanmaktadır. Zor maske ventilasyonu sonucu basıya bağlı fasiyal paralizinin gelişebilecek bir komplikasyon olduğu unutulmamalıdır. Bizim vakamızda olduğu gibi operasyon esnasında paraliziye yol açan herhangi bir etken olmamasına karşın bu tablo gelişebilir. Bu grup hastada Bell paralizisine ait prodromal belirtiler geriye dönük dikkatlice sorgulanmalıdır. Sonuç olarak bu hastada preoperatif dönemde var olan aynı tarafta olan kulak ağrısı göz önüne alındığında, bu operasyon gerçekleşme bile paralizinin gelişebileceği, paralizi gelişim sürecinin operasyon dönemine denk geldiği, genel anestezi ve cerrahi stres faktörünün zaten gelişme sürecinde olan bu patolojinin şiddetini arttırdığını düşünmekteyiz.

KAYNAKLAR

1. Bayındır T, Tan M, Selimoğlu E. Bell Paralizisinde Tanı ve Tedavi Yöntemleri. Kuak Burun Boğaz ve Baş Boyun Cerrahisi Dergisi 2011; 10: 18-30
2. Cansız H, Pamukçu M, Edizer T. Fasiyal Paraliziler. Klinik gelişim 2005; 18:96-104
3. Gagyor I, Madhok VB, Daly F et al. Antiviral treatment for Bell's palsy (idiopathic facial paralysis). Cochrane Database Syst Rev. 2015; 9:11
4. Burges LP, Yim DV, Lepore ML. Bell's palsy: the steroid controversy revisited. Laryngoscope.2009; 94: 1472-1476
5. Prescott CA. Idiopathic facial nerve palsy (the effect of treatment with steroids). Journal of Laryngology and Otology 1988; 102: 403-407
6. Ananthanarayan C, Rolbin SH, Hew E. Facial nerve paralysis following mask anaesthesia. Canadian Journal of Anaesthesia 1988; 35: 102-103
7. Baidya DK, Bhoi D, Sinha R et al. Partial facial nerve paralysis after laparoscopic surgery under general anaesthesia. Indian Journal of Anaesthesia. 2011; 55: 416-418
8. Lonjaret L, Vuillaume C, Fourcade O et al. Idiopathic facial paralysis following general anaesthesia. Journal of Anaesthesiology Clinical Pharmacology. 2012; 28: 536-537
9. Glabour DT. Facial nerve paralysis after general anaesthesia. Anesthesiology. 1986; 65: 516-517
10. Lakraj AA, Moqhimi N, Jabbari B. Sialorrhea: anatomy, pathophysiology and treatment with emphasis on the role of botulinum toxins. Toxins (Basel) 2013; 21: 1010-1031

